



**UNIVERSIDADE FEDERAL DO NORTE DO TOCANTINS
CAMPUS UNIVERSITÁRIO DE ARAGUAÍNA
CURSO DE GRADUAÇÃO EM MEDICINA VETERINÁRIA**

GESSICA MARTINS GONÇALVES

**RELATÓRIO DE ESTÁGIO CURRICULAR SUPERVISIONADO
REVISÃO DE LITERATURA: CISTOS OVARIANOS EM VACAS**

ARAGUAÍNA-TO

2023

GESSICA MARTINS GONÇALVES

**RELATÓRIO DE ESTÁGIO CURRICULAR SUPERVISIONADO
REVISÃO DE LITERATURA: CISTOS OVARIANOS EM VACAS**

Relatório de Estágio Curricular Supervisionado apresentado ao Curso de Medicina Veterinária da Universidade Federal do Norte do Tocantins como requisito parcial à obtenção do grau de bacharel em Medicina Veterinária.

Orientador: Prof. Dr. Márcio Gianordoli Teixeira Gomes
Supervisor: Médico Veterinário Layson Silva de Souza.

ARAGUAÍNA-TO

2023

Dados Internacionais de Catalogação na Publicação (CIP)
Sistema de Bibliotecas da Universidade Federal do Tocantins

M386c Martins Gonçalves, Gessica.
Cistos ovarianos em vacas. / Gessica Martins Gonçalves. – Araguaina,
TO, 2023.
40 f.

Relatório de Graduação - Universidade Federal do Tocantins – Câmpus
Universitário de Araguaina - Curso de Medicina Veterinária, 2023.

Orientador: Márcio Gianordoli Teixeira Gomes

1. Anestesia epidural. 2. Produção in vitro. 3. Vacina Reprodutiva. 4.
vacas. I. Título

CDD 636.089

TODOS OS DIREITOS RESERVADOS – A reprodução total ou parcial, de qualquer
forma ou por qualquer meio deste documento é autorizado desde que citada a fonte.
A violação dos direitos do autor (Lei nº 9.610/98) é crime estabelecido pelo artigo 184
do Código Penal.

**Elaborado pelo sistema de geração automática de ficha catalográfica da
UFT com os dados fornecidos pelo(a) autor(a).**

GESSICA MARTINS GONÇALVES


**RELATÓRIO DE ESTÁGIO CURRICULAR SUPERVISIONADO
REVISÃO DE LITERATURA: CISTOS OVARIANOS EM VACAS**

Relatório de Estágio Curricular Supervisionado apresentado ao Curso de Medicina Veterinária da Universidade Federal do Norte do Tocantins como requisito parcial à obtenção do grau de bacharel em Medicina Veterinária.

Orientador: Prof. Dr. Márcio Gianordoli Teixeira Gomes
Supervisor: Médico Veterinário Layson Silva de Souza.

Aprovado em: 29/11/2023

BANCA EXAMINADORA

Documento assinado digitalmente
 **MARCIO GIANORDOLI TEIXEIRA GOMES**
Data: 12/12/2023 19:29:33-0300
Verifique em <https://validar.iti.gov.br>

Prof. Dr. Marcio Gianordoli Teixeira Gomes

Profa. Dra. Ana Paula Coelho Ribeiro

Med. Veterinária Denise Pereira da Silva

Aquele que habita no esconderijo do Altíssimo à sombra do Onipotente descansará. Direi do Senhor: Ele é o meu Deus, o meu refúgio, a minha fortaleza, e nele confiarei. Porque Ele te livrará do laço do passarinheiro, e da peste perniciososa. Ele te cobrirá com as suas penas, e debaixo das suas asas estarás seguro: a sua verdade é escudo e broquel. Não temerás espanto noturno, nem seta que voe de dia, nem peste que ande na escuridão, nem mortandade que assole ao meio-dia. Mil cairão ao teu lado, e dez mil à tua direita, mas tu não serás atingido, somente com os teus olhos olharás, e verás a recompensa dos ímpios. Porque tu, ó Senhor, és o meu refúgio, o Altíssimo é a tua habitação. Nenhum mal te sucederá, nem praga alguma chegará a tua tenda. Porque aos seus anjos dará ordem a teu respeito, para te guardarem em todos os teus caminhos, eles te sustentarão nas suas mãos, para que não tropeces com o teu pé em pedra. Pisarás o leão e o áspide, calcarás aos pés o filho do leão e a serpente. Pois que tão encarecidamente me amou, também eu o livrarei, pô-lo-ei num alto retiro, porque conheceu o meu nome. Ele me invocará, e eu lhe responderei, estarei com ele na angústia, livrá-lo-ei e o glorificarei. Dar-lhe-ei abundância de dias, e lhe mostrarei a minha salvação (Salmos 91 1-16)

AGRADECIMENTOS

Agradeço a Deus pela oportunidade do caminho que tive de escolher, o maravilhoso curso, sem o qual não seria possível chegar até aqui.

Quero expressar minha gratidão à minha família por estar sempre ao meu lado nas escolhas que fiz. Minha mãe, Edneide Alves, é uma mulher guerreira, batalhadora e uma super mãe que sempre esteve presente nos momentos de alegria e tristeza. Ao meu padrasto, Ademir das Graças Rosa Santos (in memoriam), que sempre esteve ao nosso lado, mas que infelizmente não pôde ver a realização do meu maior sonho. Às minhas sobrinhas, Maria Eduarda e Esther Manuella, agradeço pelo carinho, amor e cuidado.

Meu sincero agradecimento ao meu querido esposo, Thiago Gomes Andrade, que sempre esteve ao meu lado com carinho, amor, apoio incondicional e incentivou-me a continuar no curso de veterinária, mesmo diante de todos os problemas, distâncias e dificuldades.

Agradeço à minha querida irmã, Erica Martins, pelas orações, e também à minha sogra, Lindinalva, pela força e carinho. À minha vizinha, Maria de Lourdes, agradeço pelos incentivos, orações, companheirismo e amor. Agradeço também à minha madrinha, Elizete Gonçalves, pelo ombro amigo, ligações nos momentos difíceis e pelo amor.

Expresso minha gratidão à minha prima Jakeline Jardim pelo apoio, palavras de carinho e força, pela irmandade e pelas lições que aprendi contigo sobre a importância de ter uma prima favorita.

Agradeço especialmente às amigas que marcaram esses anos com força, companheirismo, brincadeiras e alegrias, em especial às amigas Iasmin Alves, Marília Alves, Nicole Cristina, Nicole Silva e Raryanne Dias, com quem estive desde o primeiro período. Agradeço também aos amigos Karyne Pellizzari, Lucas Eustaquio, Kamilla, Gabriel De Oliveira, Roberta e Daniele, que estiveram presentes nessa jornada.

Quero agradecer às amigas que fiz pós-pandemia, as quais tornaram meus dias mais alegres durante a correria da faculdade: Dierika, Maria Catarina, Wendy, Luana, Patrícia, Gabriela, Valdineia, Vitória e Paola.

Expresso meu agradecimento aos amigos que fiz na UFT de Gurupi, como Thyenny, Manuela, Tainara, Rafael Araújo, Aline Alves, e aos outros que estão sempre no meu coração.

Agradeço também às minhas queridas amigas que a vida me presenteou, Luciana Clacino e Desirée, sempre ao meu lado.

Quero agradecer aos professores que conheci durante essa jornada acadêmica, especialmente aos Professores Luiz Silveira e Clóvis (UFT Gurupi) pela motivação nas minhas escolhas.

Expresso minha gratidão à minha querida Laila e sua família por me recepcionarem na cidade de Xinguara durante meu estágio.

Agradeço à Professora Katyane pelo carinho e preocupação com seus alunos, e à professora Ana Paula Coelho pelo carinho, orações e paciência.

Ao meu querido orientador, Professor Márcio, que aceitou com muito carinho o convite para ser meu orientador.

Agradeço aos colaboradores da Pecplan ABS unidade Xinguara pela oportunidade, conhecimento e paciência durante o estágio.

Por fim, expresso minha gratidão à Universidade Federal do Norte do Tocantins (UFNT) e, em especial, à banca examinadora Marcio Gianordoli Teixeira Gomes, Ana Paula Coelho Ribeiro, Denise Pereira da Silva.

RESUMO

Durante o período de 14 de agosto a 25 de outubro de 2023, a empresa ABS Pecplan possibilitou uma visão abrangente das atividades de reprodução assistida em bovinos por meio do estágio realizado. Sob a supervisão do Médico Veterinário Layson Silva de Souza e orientação do Professor Dr. Márcio Gianordoli Teixeira Gomes, a carga horária totalizou 390 horas. A empresa atua nas áreas de inovulação de embriões, aspiração folicular, diagnóstico gestacional e fertilização in vitro em fazendas nos estados do Pará, Tocantins e Maranhão. A introdução de biotecnologias, como a inovulação de embriões e a fertilização in vitro, visa aumentar a eficiência na pecuária, proporcionando melhorias genéticas em curtos períodos. Para tal, ressalta-se a importância do bem-estar animal e manejo sanitário para garantir taxas de prenhez. A equipe de campo, composta por veterinários, executa atividades em diversas fazendas da região. No decorrer do estágio, foram desenvolvidas atividades como aspiração folicular, avaliação de receptoras, inovulação de embriões e diagnóstico gestacional. O número total de animais manejados atingiu 2825, distribuídos em diversas fazendas. Destaca-se a abordagem detalhada das atividades, como a técnica de aspiração folicular, a avaliação das receptoras no protocolo TETF, a inovulação de embriões com uso de anestésico, e o diagnóstico gestacional por ultrassom nos dias 30 e 60 após a inovulação. O estágio proporcionou uma compreensão aprofundada das práticas de reprodução assistida em bovinos, contribuindo para a formação profissional na área veterinária. Nesse trabalho abordaremos uma breve revisão de literatura, sobre cistos ovarianos. Os cistos são definidos como anovulatórios, com tamanho superior a 2,5 cm, persistência no ovário por mais de 10 dias, sem a presença de corpo lúteo, é uma patologia frequentemente encontrada em vacas de leite. Os dois cistos mais encontrados são os cistos foliculares e luteínicos cada um com a sua particularidade.

Palavras-chaves: Anestesia epidural. Produção in vitro. Vacina Reprodutiva

ABSTRACT

During the period from August 14th to October 25th, 2023, the company ABS Pecplan provided a comprehensive overview of assisted reproduction activities in cattle through the internship carried out. Under the supervision of Veterinarian Layson Silva de Souza and guidance from Professor Dr. Márcio Gianordoli Teixeira Gomes, the workload totaled 390 hours. The company operates in the areas of embryo inactivation, follicular aspiration, gestational diagnosis and in vitro fertilization on farms in the states of Pará, Tocantins and Maranhão. The introduction of biotechnologies, such as embryo inactivation and in vitro fertilization, aims to increase efficiency in livestock farming, providing genetic improvements in short periods. To this end, the importance of animal welfare and health management is highlighted to guarantee pregnancy rates. The field team, made up of veterinarians, carries out activities on several farms in the region. During the internship, activities such as follicular aspiration, recipient evaluation, embryo inactivation and gestational diagnosis were developed. The total number of animals handled reached 2825, distributed across several farms. The detailed approach to activities stands out, such as the follicular aspiration technique, the evaluation of recipients in the TETF protocol, the inactivation of embryos using anesthetic, and gestational diagnosis by ultrasound on days 30 and 60 after inactivation. The internship provided an in-depth understanding of assisted reproduction practices in cattle, contributing to professional training in the veterinary field. In this work we will cover a brief literature review on ovarian cysts. Cysts are defined as anovulatory, measuring more than 2.5 cm, persisting in the ovary for more than 10 days, without the presence of a corpus luteum, and are a pathology frequently found in dairy cows. The two most common cysts are follicular and lutein cysts, each with its own particularities.

Key words: Epidural anesthesia. In vitro production. Reproductive Vaccine

LISTA DE ILUSTRAÇÃO

Figura 1. Fachada da empresa ABS PECPLAN	16
Figura 2. Recepção da empresa ABS PECPLAN(A). Quadro de agendamento mensal (B)	17
Figura 3. Sala de armazenamento de sêmen e embriões na empresa ABS PECPLAN(A). Sala dedicada a produção de embriões (B)	17
Figura 4. Almoxarifado na empresa ABS PECPLAN. (A). sala de armazenamento de equipamentos utilizados em campo (B)	18
Figura 5. Anestesia epidural na região sacrococcígea.....	20
Figura 6. Esquemática da metodologia de aspiração folicular.....	20
Figura 7. Imagem dos folículos ovarianos em ultrassonografia modo B em 7 MHz.....	21
Figura 8. Tubo Falcon com fluido pós aspiração folicular.....	21
Figura 9. Estrutura de laboratório montado na fazenda, para realizar as atividades de limpeza, lavagem e seleção dos oócitos viáveis.	22
Figura 10. Avaliação das receptoras e sincronização no protocolo da Transferência de Embrião em Tempo Fixo (TETF).....	23
Figura 11. Aplicação de hormônios para sincronização de cio em vacas Nelore.....	24
Figura 12. Vitrificação de embriões bovinos. Equipamentos para vitrificação de embriões (A), transportadora de embrião (B), montagem da mesa para DT (C), botijão contendo embriões (D).....	26
Figura 13. Diagnóstico gestacional com uso de ultrassonografia transretal.....	26
Figura 14. Diagnóstico gestacional aos 30 dias através da imagem ultrassonografia.	27
Figura 15. Ultrassonografia de cisto folicular	28

LISTA DE TABELAS

Tabela 1. Número de animais manejados nas respectivas atividades acompanhadas e/ou desenvolvidas, durante o estágio curricular na ABS Pecplan, no período de 14 de agosto a 25 de outubro de 2023 ...	19
Tabela 2. Número de animais manejados nas respectivas fazendas acompanhadas, durante o estágio curricular na ABS Pecplan, no período de 14 de agosto a 25 de outubro de 2023.....	19
Tabela 3. Achados da palpação transretal em vacas no dia 06/07/2023.....	28

LISTA DE ABREVIATURAS E SIGLAS

D0	Dia zero
D17	Dia dezessete
D8	Dia oito
DT	Transferência Direta
ECC	Escore de condição corporal
ECG	Gonadotrofina Coriônica Equina
FIV	Fertilização in vitro
FSH	Hormônio Folículo Estimulante
HCG	Gonadotrofina Coriônica Humana
IM	Intramuscular
LH	Hormônio Luteinizante
PGF2 α	Prostaglandina F2 α
TE	Transferência de Embrião
TETF	Transferência de Embrião em Tempo Fixo
BVD	Diarreia Viral Bovina
IBR	Rinotraqueíte Infecciosa Bovina

SUMÁRIO

1 INTRODUÇÃO	15
2 LOCAL DE ESTÁGIO	16
3 ATIVIDADES DESENVOLVIDAS	18
3.1. Aspiração Folicular	20
3.2 Avaliação de Receptoras	22
3.3 Inovulação de embrião	24
3.4 Diagnóstico gestacional.....	26
4. REVISÃO DE LITERATURA	29
4.1 Introdução	29
4.2 Anatomia e Fisiologia	29
4.2.1 Anatomia do sistema Reprodutor Feminino.....	29
4.2.2 Fisiologia do sistema reprodutor	31
4.3 Cistos Ovarianos	32
4.3.1 Etiologia de Cistos Ovarianos	32
4.3.2 Etiologia de Cistos Luteínicos.....	33
4.4 Diagnóstico e tratamentos	34
4.4.1 Diagnostico	34
4.4.2 Tratamento de cisto Foliculares	35
4.4.3 Tratamento para cisto luteínico	36
4.5 Conclusão.....	37
CONSIDERAÇÕES FINAIS DO ESTÁGIO	38
REFERÊNCIAS BIBLIOGRÁFICAS.....	39

1 INTRODUÇÃO

O estágio curricular supervisionado do curso de Medicina Veterinária, no décimo período da graduação, tem como finalidade a obtenção de conhecimento teórico/prático para que o aluno adquira experiência de campo na área de sua escolha para atuação. O estágio foi realizado no período de 14 de agosto de 2023 a 25 de outubro de 2023, com uma carga horária de 40 horas semanais, totalizando 390 horas. A realização do estágio ocorreu na empresa ABS Pecplan, localizada no município de Xinguara, no estado do Pará, sob a supervisão do Médico Veterinário Layson Silva de Souza e a orientação do Professor Dr. Márcio Gianordoli Teixeira Gomes.

A empresa realiza atividades como inovulação de embriões, aspiração folicular, diagnóstico gestacional, avaliação de receptoras e fertilização in vitro. As áreas de atuação da empresa abrangem fazendas nos estados do Pará, Tocantins e Maranhão e consistem em equipes de veterinários atuando em campo e outra equipe de funcionários trabalhando no laboratório.

Durante o estágio de campo, destaca-se a importância de um processo abrangente para a inovulação de embriões, envolvendo o manejo sanitário tanto das receptoras quanto das doadoras, incluindo vacinas reprodutivas e a observação do ECC (Escore de Condição Corporal) e mineralização dos animais. Isso é essencial para garantir as melhores taxas de prenhez e o bem-estar animal.

Atualmente, o setor pecuário busca maior eficiência por parte dos pecuaristas, visando aumentar a lucratividade. A introdução dessas biotécnicas de reprodução é uma das estratégias para alcançar esse aumento de lucro, além de melhorar a genética dos animais. A inovulação de embrião e a fertilização in vitro representam um conjunto eficaz para alcançar essa rentabilidade (NINABANDA, 2022).

O Brasil apesar de não ser o líder na produção de embriões PIV, permanece como líder da inovulação de embriões PIV correspondendo a 36,6% do total mundial (VIANA, 2022). Essas biotecnologias se destacam pelo melhoramento genético oferecido aos pecuaristas. Em tempos passados, levaria anos para obter animais puros em uma fazenda, enquanto agora, com o uso da inovulação de embriões, é possível alcançar esse melhoramento em apenas um ano.

A fertilização in vitro (FIV) tem como objetivo aumentar multiplicação genética das doadoras, permitindo que uma única doadora possa produzir em média 50 bezerros por ano (SCANAVEZ et al., 2013).

2 LOCAL DE ESTÁGIO

O estágio foi realizado no município de Xinguara, no estado do Pará, na empresa ABS PECPLAN, localizada na Avenida Xingu, número 268, no bairro Centro (Figura 1). O estágio foi supervisionado pelo Médico Veterinário Layson Silva de Souza, com orientação do Professor Dr. Márcio Gianordoli Teixeira Gomes. A duração do estágio ocorreu no período de 14 de agosto a 25 de outubro de 2023, com uma carga horária de 40 horas semanais.

Figura 1. Fachada da empresa ABS PECPLAN.



Fonte: Arquivo pessoal (2023).

O prédio da empresa possui as seguintes instalações:

- Sala de recepção (Figura 2-A) para melhor atender seus clientes;
- Sala equipada com um quadro para o agendamento mensal dos trabalhos e computadores para a realização das atividades (Figura 2-B);

Figura 2. Recepção da empresa ABS PECPLAN(A). Quadro de agendamento mensal (B).



Fonte: Arquivo pessoal (2023).

- Sala de armazenamento de sêmen e embriões (Figura 3-A);
- Laboratório dedicada à produção de embriões (Figura 3-B);


Figura 3. Sala de armazenamento de sêmen e embriões na empresa ABS PECPLAN(A). Sala dedicada a produção de embriões (B).



Fonte: Arquivo pessoal (2023).

- Dois banheiros;
- Sala de reuniões;
- Sala destinada à esterilização de materiais e uma copa.
- Almojarifado (Figura 4-A);
- Sala de equipamentos onde são armazenados os equipamentos utilizados no campo (Figura 4-B);

Figura 4. Almoxarifado na empresa ABS PECPLAN. (A). sala de armazenamento de equipamentos utilizados em campo (B).



Fonte: Arquivo pessoal (2023).

A equipe a campo é composta de 8 veterinários, sendo três deles que trabalham na inovulação de embrião, três na área de aspiração folicular, dois na seleção de oócitos. Outras atividades como diagnóstico gestacional ou D0 fica a critério do supervisor da unidade. O serviço a campo é feito por 4 carros alugados pela empresa. A empresa também trabalha com alguns veterinários terceirizados.

O laboratório conta com uma equipe de 7 profissionais, sendo três técnico de laboratório, dois auxiliares de laboratório, uma pessoa na área de esterilização de materiais e uma pessoa responsável pela administração da empresa. Essa equipe trabalha na produção *in vitro*, envase de embriões e congelamento. Quando necessário o técnico do laboratório também faz acompanhamento a campo para o descongelamento de embriões na fazenda, isso só ocorre quando a fazenda é distante do laboratório da cidade. A atividade de estágio foi realizada a campo em algumas fazendas da região do Pará.

3 ATIVIDADES DESENVOLVIDAS

As atividades foram desenvolvidas de segunda a sexta, de acordo com a logística de serviço de cada cliente. A cada semana, os estagiários acompanhavam uma atividade diferente, que incluía a inovulação de embriões, a aspiração folicular de oócitos, a avaliação de doadoras, a avaliação de receptoras, o diagnóstico gestacional e o protocolo de TETF (Transferência de Embrião em Tempo Fixo). A tabela 1 a seguir representa as atividades realizadas durante o estágio no período de 14 de agosto a 25 de outubro na PECPLAN ABS, localizada no município de Xinguara, PA.

Tabela 1. Número de animais manejados nas respectivas atividades acompanhadas e/ou desenvolvidas, durante o estágio curricular na ABS Pecplan, no período de 14 de agosto a 25 de outubro de 2023

Atividades desenvolvidas	Nº de animais
Aspiração folicular	122
Avaliação de receptoras	1019
Inovulação de embriões	920
Diagnostico Gestacional	764
Total	2825

Fonte: Elaboração própria (2023).

As atividades do estágio curricular foram todas realizadas em fazendas localizadas no estado do Pará. O número de animais atendidos no período de estágio pela ABS Pecplan totalizou 2825 fêmeas, como demonstrado na Tabela 2.

A equipe de campo realiza, antes de qualquer atendimento nas propriedades, uma avaliação do material que será usado no dia a fim de ter uma visão geral do que será necessário durante o manejo dos animais. Então é feito o abastecimento dos materiais nos seguintes locais: no almoxarifado, na sala de equipamentos e na sala de armazenamento dos botijões de nitrogênio da ABS Pecplan. Também é realizada uma avaliação do histórico dos animais a serem atendidos, considerando raça, vacinação reprodutiva, manejo alimentar e manejo reprodutivo, com o objetivo de proporcionar resultados de prenhez satisfatórios tanto para o cliente quanto para a empresa.

Na fazenda, o veterinário fornece orientações para cada membro da equipe e para os colaboradores locais sobre como conduzir o manejo visando o total bem-estar animal, o que marca o início das atividades.

Tabela 2. Número de animais manejados nas respectivas fazendas acompanhadas, durante o estágio curricular na ABS Pecplan, no período de 14 de agosto a 25 de outubro de 2023.

Fazenda	Nº de animais	Municípios/Estados
Fazenda 1	878	Xinguara/PA
Fazenda 2	436	Xinguara/PA
Fazenda 3	47	Bannach/PA
Fazenda 4	8	Parauapebas/PA
Fazenda 5	83	São Felix do Xingu/PA
Fazenda 6	7	Paragominas/PA
Fazenda 7	10	Xinguara/PA
Fazenda 8	34	São Felix do Xingu/PA
Fazenda 9	416	Cumaru do Norte/PA
Fazenda 10	650	Marabá/PA
Fazenda 11	256	Tomé-Açu/PA
Total	2825	

Fonte: Elaboração própria (2023).

3.1. Aspiração Folicular

A aspiração folicular era realizada em doadoras. Após a seleção da doadora, é iniciado um protocolo para aspiração folicular. Inicialmente realizou-se antissepsia na região sacrococcígea (entre a última vértebra lombar e a primeira vértebra sacral) com álcool a 70% como demonstrado na Figura 5. Utilizava-se uma agulha 40x12 com uma angulação de 45°. Quando os animais apresentavam um ECC (Escore de Condição Corporal) maior que 3,5 era utilizado um cateter para a aplicação do anestésico, empregando 1 ml de lidocaína a 2% a cada 300 quilo de peso vivo na região, causando uma leve analgesia, visando facilitar a aspiração folicular sem causar dor ou desconforto ao animal.

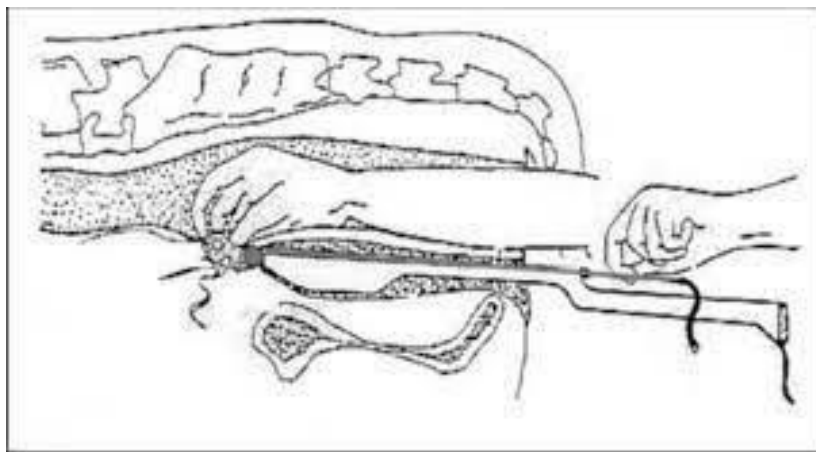
Figura 5. Anestesia epidural na região sacrococcígea.



Fonte: Arquivo pessoal (2023).

Realizou-se a aspiração folicular da seguinte maneira: com o médico veterinário inserindo a mão no reto do animal, ele manipulará o ovário diante do transdutor microconvexo localizado na região do fórnix da vagina da fêmea bovina (Figura 6).

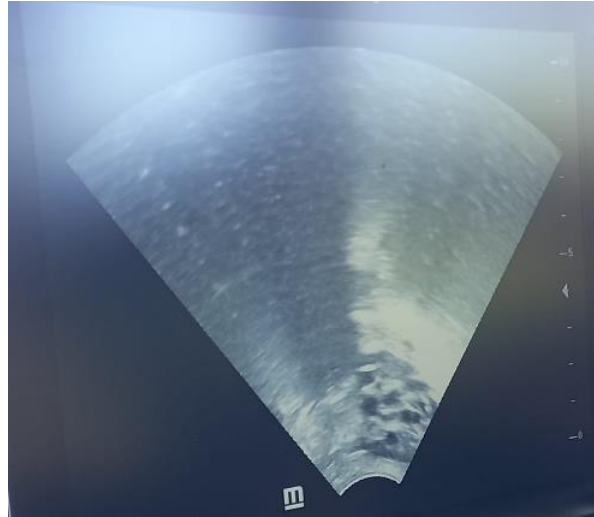
Figura 6. Esquemática da metodologia de aspiração folicular.



Fonte: Filho et. al. 2013. Disponível em: <https://11nq.com/FRDix> Acesso em: 4 de novembro de 2023.

Nessa posição, a imagem do ovário é projetada no ultrassom (Figura 7), permitindo a observação de todos os folículos.

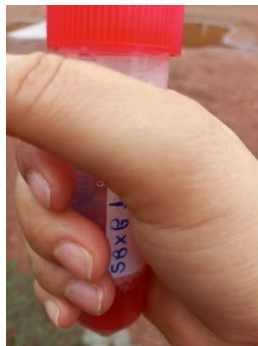Figura 7. Imagem dos folículos ovarianos em ultrassonografia modo B em 7 MHz.



Fonte: Arquivo pessoal (2023).

O transdutor possui uma guia acoplada a um sistema de aspiração a vácuo, e em sua extremidade, há um cateter que aspira o folículo de dentro do ovário para um tubo (Figura 8).

Figura 8. Tubo Falcon com fluido pós aspiração folicular.



Fonte: Arquivo pessoal (2023).

Após a coleta de oócitos de cada doadora, o material é identificado e conduzido até um laboratório improvisado na fazenda pelo veterinário da ABS Pecplan (Figura 9). Em seguida, são realizadas as etapas de lavagem, filtragem, seleção e contagem dos oócitos viáveis, a fim de que possam ser enviados ao laboratório para a produção de embriões in vitro.

Figura 10. Avaliação das receptoras e sincronização no protocolo da Transferência de Embrião em Tempo Fixo (TETF).



Fonte: Arquivo pessoal (2023).

No Dia 8 (D8), o implante é retirado, e são aplicados outros hormônios, como a **Gonadotrofina Coriônica Equina (ECG)** tem como função o maior crescimento dos folículos e melhor luteinização do corpo lúteo, **cipionato de estradiol** tem como função promover a sincronização da ovulação, induzindo o pico de LH através do feedback positivo pré-ovulatório para GnRH e **cloprostenol de sódico** induz a luteólise diminuindo assim a quantidade de progesterona circulante (CAMPOS; SANTOS,2015). São todos hormônios aplicados IM como podemos ver na imagem 11. A quantidade por ml de cada hormônio dependerá do fabricante utilizado na fazenda.

Figura 11. Aplicação de hormônios para sincronização de cio em vacas Nelore.



Fonte: Arquivo pessoal (2023).

No momento da Inovulação de Embrião, que ocorre no Dia 17 (D17), a receptora passará por uma avaliação ginecológica para identificar em qual momento do ciclo estral se encontra, considerando a presença ou ausência de corpo lúteo, pois o embrião precisa desse corpo lúteo para manutenção da prenhez.

3.3 Inovulação de embrião

Na inovulação de embrião, que ocorre no Dia 17 (D17), a avaliação da receptora é completa, abrangendo aspectos como Escore de Condição Corporal (ECC), presença de vulva edemaciada, ausência de anomalias na cérvix para facilitar a passagem do embrião transferido e a identificação da presença de corpo lúteo nos ovários.

A inovulação de embrião também requer analgesia na região sacrococcígea para evitar estresse e dor ao animal durante a inovulação. Era utilizados 1 ml de lidocaína a 2% a cada 300 kg de peso vivo.

A presença do corpo lúteo é de suma importância, pois é responsável por manter a gestação. É necessário identificar o lado no qual o corpo lúteo está localizado, uma vez que o embrião deve ser inovulação para o mesmo lado. No caso de presença de corpo lúteo nos dois ovários, a escolha deve ser baseada na avaliação do tamanho, selecionando-se o maior.

Quando o veterinário confirmar que a receptora esta aptar receber o embrião, é a hora de montar o inovulador de embrião. A montagem é simples com a palheta contendo o embrião se insere na bainha, o inovulador é encaixado na bainha até que se tenha o encaixe correto, em


seguida é colocado sobre o inovulador uma camisinha sanitária. Essa camisinha sanitária é rompida ao passar pelo primeiro anel da cervix, permitindo que o inovulador entre no útero, sem que haja contaminação externa.

A empresa utiliza várias técnicas para preservar e utilizar os embriões, como embriões fresco, Transferência Direta (DT) (Figura 12-D) e a vitrificação (Figura 12-A). O embrião a fresco é obtido através da coleta de oócitos na fazenda, seguida da sincronização do cio das receptoras. Após a coleta, os oócitos são levados ao laboratório e submetidos à Fertilização In Vitro (FIV). Após 7 dias, o embrião está pronto para a inovulação.

A técnica de DT baseia-se em uma forma de congelamento lenta e clássica dos embriões. É utilizado uma máquina de congelamento de embriões a TK-1000, após passar por essa máquina é armazenado em nitrogênio líquido (-196°C). Esse método de armazenamento em paletas e transporte em nitrogênio líquido facilita a logística (VISINTIN et al., 2002). O método de utilizar esse embrião é feito da seguinte forma, descongelamento é realizado em 5 segundos, suspenso no ar, e mais 30 segundos no descongelador a uma temperatura de 30°C.

A vitrificação é uma criopreservação ultra-rápida, que conserva as propriedades mecânicas de um líquido. Na vitrificação são usados altas concentrações de crioprotetores, para que a água da célula não se solidifique formando cristais de gelo (GONÇALVES et al., 2008). A desvitrificação que consiste no processo de descongelamento do embrião, que acontece horas antes por um laboratorista em uma estrutura de laboratório montado na fazenda. Esses embriões são então envasados em paletas e armazenados em um recipiente de transporte de embriões a uma temperatura de 37°C. Todas as paletas dessas técnicas são montadas no inovulador de embriões, com bainha e camisinha sanitária.

Figura 12. Vitriificação de embriões bovinos. Equipamentos para vitriificação de embriões (A), transportadora de embrião (B), montagem da mesa para DT (C), botijão contendo embriões (D).



Fonte: Arquivo pessoal (2023).

3.4 Diagnóstico gestacional

O diagnóstico gestacional é realizado 30 e 60 dias após a inovulação de embriões para detectar a prenhez dessas vacas. O diagnóstico é efetuado usando um aparelho de ultrassom (MODELO Mindray DP 10 Vet) com um transdutor linear de frequência de 7,5 MHz, na região transretal, para avaliar o útero gravídico e a condição do corpo lúteo (Figura 13).

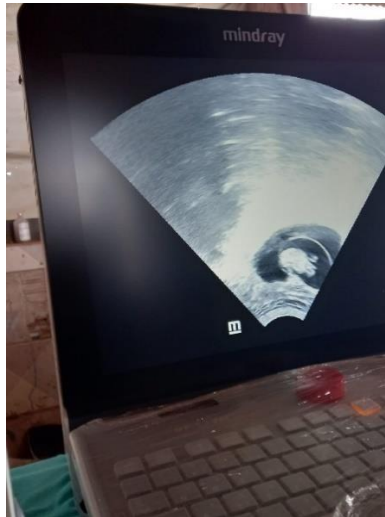Figura 13. Diagnóstico gestacional com uso de ultrassonografia transretal.



Fonte: Arquivo pessoal (2023).

Esse diagnóstico é realizado em todas as fazendas, tanto no dia 30 (Figura 14) quanto no dia 60. Para as vacas que não apresentam resultado positivo de prenhez no dia 30, é aplicado um novo protocolo de TETF para reduzir o intervalo entre partos desses animais

Figura 14. Diagnóstico gestacional aos 30 dias através da imagem ultrassonografia.



Fonte: Arquivo pessoal (2023).

No dia 06/09/2023, foi realizado um diagnóstico gestacional em 113 vacas leiteiras em uma fazenda, localizada na região sudoeste do Pará, no município de Xinguara. Os animais avaliados pertenciam à raça Gir e estavam destinados a um leilão. A última tentativa de reprodução desses animais foi realizada no mês de julho pelo uso de IATF (inseminação artificial em tempo fixo). A preferência era que as vacas estivessem prenhes, visto que, sendo vacas leiteiras, isso aumentaria seu valor comercial devido à prenhez já existente.

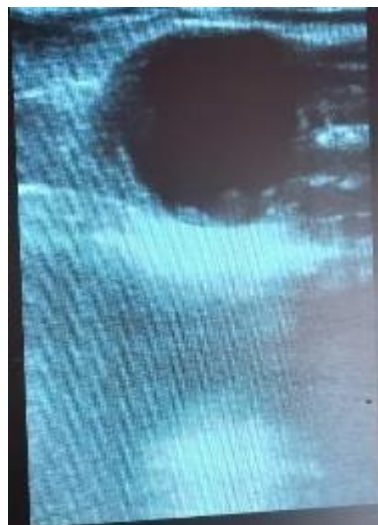
As vacas foram avaliadas quanto à prenhez, vazias e presença de patologias clínicas. Na Tabela 3, podemos observar que 50 vacas estavam vazias, representando cerca de 44,25% dos animais. Apenas 28 animais estavam prenhes, o que equivale a 24,78% do total. Além disso, constatamos a presença de cistos em aproximadamente 29 animais, correspondendo a 25,66% dos casos, sendo cistos e policísticos identificados em qualquer um dos ovários. Registra-se que 4 animais apresentaram outros tipos de complicações clínicas, totalizando 3,54% de todos os animais avaliados.

Tabela 3. Achados da palpação transretal em vacas no dia 06/07/2023

Resultado das Avaliações	Quantidade	Porcentagem
CERVIX ADERIDA	2	1,77%
CISTO OV DIR	9	7,96%
CISTO OV ESQ	9	7,96%
CISTO OV ESQ/DIR	1	0,88%
FRIBOSE NO ÚTERO	1	0,88%
INFECÇÃO NO ÚTERO	2	1,77%
POLICISTICO OV DIR	4	3,54%
POLICISTICO OV ESQ	3	2,65%
POLICISTICO OV ESQ/DIR	3	2,65%
PRENHE	28	24,78%
ROMPEU O RETO	1	0,88%
VAZIA	50	44,25%
Total Geral	113	100%

Fonte: Elaboração própria (2023).

Os animais, destinados a leilão, foram selecionados com base na ausência de casos clínicos, incluindo tanto os que estavam prenhes quanto os que estavam vazios. Por outro lado, os animais que apresentavam cistos e policísticos foram encaminhados para o frigorífico, não tendo a oportunidade de receber tratamento clínico. Este cenário específico influenciou diretamente na decisão de realizar uma revisão de literatura sobre o tema de cistos ovarianos, visando aprofundar o entendimento sobre essa condição e buscar alternativas ou estratégias de manejo mais eficazes para a saúde reprodutiva dos animais.

Figura 15. Ultrassonografia de cisto folicular

Fonte: Arquivo pessoal (2023).

4. REVISÃO DE LITERATURA

4.1 Introdução

A eficiência reprodutiva é um pilar fundamental na produção leiteira, sendo crucial para a sustentabilidade e rentabilidade dos rebanhos. O sistema reprodutivo das vacas leiteiras desempenha um papel central nesse contexto, e qualquer disfunção nesse sistema pode ter impactos significativos na produção de leite (SILVA NETTO, 2009). Entre as condições que afetam a saúde reprodutiva do gado, os cistos ovarianos emergem como uma preocupação proeminente, pois causa infertilidade em várias espécies animais (SALVETTI et al., 2010).

A doença ovariana cística, inicialmente descrita em 1831 por Gurit, representa uma das alterações mais significativas nos ovários das vacas. Essa condição leva à infertilidade e resulta em grandes prejuízos econômicos para os produtores, que dependem da ciclicidade das fêmeas para a produção de bezerros. Em vacas leiteiras, nos primeiros dois meses após o parto, é comum a ocorrência de cistos ovarianos, os quais têm aproximadamente 2,5 cm de tamanho. Esses cistos são anovulatórios, o que significa que não há formação do corpo lúteo, podendo persistir por até 10 dias, interrompendo o ciclo estral desses animais (FERNANDES, 2005).

Segundo a revisão realizada por FERNANDES et al. (2005), a prevalência de cistos ovarianos pode variar de 6 a 12% em vacas leiteiras. As altas ocorrências de cistos acabam por prejudicar a economia e a cadeia produtiva e reprodutiva desses animais. Os autores também ressaltam que o diagnóstico e tratamento precoces aumentam os custos desses animais, mas muitos deles se recuperam e acabam retornando à vida reprodutiva.

Dentro desse cenário, examinaremos a literatura já existente, destacando descobertas recentes e lacunas no conhecimento. A compreensão abrangente dos cistos ovarianos em vacas leiteiras desempenha um papel crucial no avanço da gestão reprodutiva, promovendo o cuidado animal e a prosperidade econômica nas atividades leiteiras.

4.2 Anatomia e Fisiologia

4.2.1 Anatomia do sistema Reprodutor Feminino

O sistema reprodutivo das vacas é composto pelos ovários, ovidutos, útero, cérvix, vagina e vulva. Cada parte desse sistema desempenha um papel muito importante na reprodução. Algumas partes desse sistema são mantidas em seu lugar por ligamentos largos. Esses ligamentos têm espécies de segmentos nomeados de acordo com o órgão que eles sustentam, como é o caso do mesovário que sustenta o ovário, o mesossalpinge que sustenta os

ovidutos, e o mesentério que sustenta o útero. Esses ligamentos contêm veias, artérias e fibras nervosas para o funcionamento do sistema. (COLVILLE, 2010)

Os ovários (esquerdo e direito), localizados na região dorsal do abdômen próximo aos rins, têm o formato de uma amêndoa e a função de produzir células reprodutivas e hormônios. As células reprodutivas femininas, ao contrário das masculinas, são abastecidas no momento do nascimento por milhares de células reprodutivas chamadas ovócitos. Muitos desses ovócitos amadurecem, tornando-se óvulos, enquanto os outros nunca iniciarão o seu desenvolvimento, entrando em degeneração (HAFEZ, 2004).

As tubas uterinas, também conhecido como tubas uterinas, está localizado na região das extremidades dos cornos uterinos. Sua função é transportar o óvulo, realizar a fecundação e servir como reservatório de espermatozoides. Vale ressaltar que esse oviduto não está preso ao ovário; ele coleta o óvulo usando o infundíbulo, uma estrutura que se assemelha a um funil com fímbrias na ponta. Essas fímbrias procuram sobre a superfície do ovário onde ocorrerá a ovulação. Quando a ovulação acontece, as fímbrias realizam a captura; caso contrário, o óvulo cai na cavidade abdominal e, com o tempo, se desintegra (DA SILVA, 2020).

O útero é um órgão muscular oco formado por dois cornos uterinos, um corpo do útero; no bovino, tem formato de Y e está localizado na região cranial à cérvix. Logo após a fecundação, o embrião realiza a implantação e desenvolvimento nesse útero (DA SILVA, 2020). Este órgão se desenvolve conforme o embrião cresce, e após 42 dias, retorna ao seu tamanho normal (GONZÁLEZ SÁNCHEZ, 1999).

A cérvix está localizada na parte caudal do útero, é um órgão fibroso e um esfíncter forte que serve para controlar a passagem entre a vagina e o corpo do útero. Tem formato espiralado com uma estrutura que se assemelha a anéis. Sua abertura ocorre uma vez durante o estro e outra no parto. A mucosa da cérvix contém uma grande quantidade de pregas, das quais é produzido muco pelas células epiteliais ali presentes (DA SILVA, 2020).

A vagina é um tubo muscular localizado na região cranial da vulva, o órgão que recebe o pênis, sendo também por onde o feto passa durante o parto. A vulva é o único órgão que se apresenta na região externa da vaca, compreendendo um conjunto de órgãos: vestíbulo, clitóris e lábios. O vestíbulo é uma entrada curta entre os lábios até a vagina, no seu assoalho se encontra o orifício uretral. O clitóris está localizado no assoalho do vestíbulo, tem a mesma origem embrionária que o pênis (COLVILLE, 2010).

4.2.2 Fisiologia do sistema reprodutor

O ciclo estral das vacas dura em torno de 21 dias. Quando essas vacas não estão ciclando, estão prenhas ou apresentam alguma doença patológica. O **proestro** é a fase que antecede o estro, com duração de 3 dias, onde o animal começa a demonstrar inquietação, cauda erguida, urina constante, vocalização constante, estresse, monta sobre outros animais, mas não permite ser montado. O **estro**, também conhecido como cio, ocorre quando a vaca aceita a cópula e tem duração de 18 horas; durante o estro, a vaca já aceita a monta. A fase seguinte, **metaestro**, onde ocorre a ovulação e o desenvolvimento do corpo lúteo, tem duração de 3 a 4 dias. Já o **diestro** tem um período de duração de 14 dias, com presença de corpo lúteo. Caso a gestação não seja estabelecida, ocorre a luteólise, onde o endométrio produz prostaglandina F2 α , causando a lise do corpo lúteo (FURTADO, 2011).

Segundo Hafez (2004), a fisiologia do sistema reprodutivo é regulada pelo eixo hipotálamo-hipófise-gonadal. O hipotálamo, uma região localizada ventralmente ao tálamo e envolvendo o terceiro ventrículo, produz um hormônio importante chamado GnRH (Hormônio Liberador de Gonadotrofina). O GnRH é o hormônio que desencadeia outros hormônios para iniciar o ciclo estral. Esse hormônio ativa a adeno-hipófise a produzir e liberar dois outros hormônios nos ovários: FSH (Hormônio Folículo Estimulante) e LH (Hormônio Luteinizante). Esses dois hormônios desempenham papéis no desenvolvimento do ovário.

O FSH estimula os folículos presentes no ovário a se desenvolverem, recrutando uma nova onda folicular. O LH tem como função a maturação final e o rompimento desse folículo. Quando o folículo se desenvolve e se transforma em um folículo pré-ovulatório, começa a produzir o hormônio estrogênio, ocorrendo um pico de estrógeno com feedback positivo no hipotálamo, promovendo um pico pré-ovulatório de GnRH, que leva à produção de um pico de LH para que o folículo do ovário se rompa. O pico da produção de estrógeno também bloqueia a produção de FSH, pois o ovário já possui um folículo pré-ovulatório (PANSANI, 2009).

Quando a ovulação ocorre, o folículo se transforma em um corpo lúteo, que tem como função a produção de progesterona. A progesterona prepara o endométrio para a implantação e manutenção da gestação, inibe a motilidade do miométrio, desenvolve tecido alveolar das glândulas mamárias, inibe o cio e o pico pré-ovulatório de LH. Outro hormônio produzido pelo corpo lúteo é a relaxina, mas isso só ocorre se o animal estiver gestante. Esse hormônio dilata a cérvix e vagina, inibindo as contrações uterinas e o crescimento das glândulas mamárias quando associado ao estradiol (DA SILVA, 2022).

As inibinas são produzidas pelas células da granulosa nas gônadas das fêmeas, regulando os hormônios da foliculogênese durante o ciclo estral. A inibina sinaliza à hipófise os valores dos folículos produzidos, podendo ser responsável pela liberação diferenciada de quantidade de LH e FSH pela hipófise (Hafez, 2004).

A prostaglandina $F2\alpha$ é um hormônio produzido principalmente pelo endométrio que desempenha funções importantes na reprodução, como a lise do corpo lúteo, contrações uterinas durante o transporte de espermatozoides no sistema reprodutivo feminino e contração durante o parto (HAFEZ, 2004).

4.3 Cistos Ovarianos

4.3.1 Etiologia de Cistos Ovarianos

A etiologia dos cistos ovarianos ainda não está clara, mas existem fatores predisponentes descritos como causas desses cistos ovarianos. Segundo Hafez (2004), esses são os principais fatores, como excesso de concentrados, carências qualitativas e quantitativas de minerais, vitaminas e componentes danosos em determinados alimentos, excesso de peso, estresse térmico, idade avançada, entre outros. Existem várias espécies de cistos, conhecidos como cistos foliculares e cisto lúteo. Segundo Nascimento e Santos (2011), os cistos são definidos como anovulatórios, com tamanho superior a 2,5 cm, persistência no ovário por mais de 10 dias, sem a presença de corpo lúteo.

A etiologia do cisto folicular pode estar relacionada a uma variedade de causas, como deficiência no eixo hipotálamo-hipófise-gonadal, causando disfunção hormonal na amplitude e frequência com que o LH é liberado pela hipófise. Esses cistos costumam aparecer nos primeiros 60 dias pós-parto, pois é nesse momento que o hipotálamo e a hipófise estão refratários ao estrógeno (MARINHO, 2016).

Nascimento e Santos (2011) relacionam a presença desses cistos à ausência de receptores de LH no folículo dominante ou à ausência do ácido siálico, pois este causa a ligação entre o receptor e o hormônio LH. Os mesmos autores descrevem uma diminuição dos receptores do GnRH na hipófise ou uma falha no feedback positivo do hormônio estrogênio, para que não ocorra a liberação de LH.

Estudos que relacionam a presença desses cistos ao fato de essas vacas terem problemas no parto, como retenção placentária, parto distócico ou hipocalcemia, mostram que o estresse também é uma das predisposições para o aparecimento de cistos foliculares, já que o

cortisol em maior quantidade acaba por limitar a amplitude e frequência de LH (MOTTA, 2019).

Outra etiologia relacionada ao aparecimento desse cisto é o BEN (Balanço energético negativo), onde essas vacas, após o parto, diminuem a quantidade de alimentos consumidos em relação à quantidade de leite produzido. Isso causa mudanças metabólicas e hormonais nesse animal, onde a produção e liberação de LH serão alteradas (NOGUEIRA, 2021).

A leptina e a insulina são hormônios importantíssimos na regulação desse ciclo estral. A leptina é um hormônio produzido pelos tecidos adipócitos. Quando se inicia o BEN, a vaca começa a perder tecido adiposo, então a insulina e a leptina caem (BERNE et al., 2004). O papel da leptina é auxiliar os animais na adaptação nos momentos de subnutrição. No caso de animais de reprodução, essa leptina vai bloquear as funções reprodutivas dessa vaca. A leptina também causa sensibilidade à insulina (AHIMA et. al., 1996).

Quando o BEN (balanço energético negativo) é significativo, o animal tende a baixar seu escore corporal, e a incidência de cisto é maior. Há uma cadeia de eventos que leva à produção desse cisto, incluindo a diminuição na ingestão de alimentos, a redução na produção de estrógeno pelo folículo e, conseqüentemente, a diminuição na liberação de GnRH pelo hipotálamo, que resulta na redução da amplitude e frequência do LH (FARIA, 2017).

Os sinais clínicos apresentados por esses animais, de acordo com a literatura, incluem ninfomania, ciclos reprodutivos curtos, relaxamento do ligamento pélvico e anestro (DA SILVA, 2022).

4.3.2 Etiologia de Cistos Luteínicos

O cisto luteínico tem origem de um cisto folicular. Esse folículo acaba por não ovular, resultando na luteinização das células da teca interna devido à ação do hormônio LH, formando um revestimento na parede desse cisto e tornando-a mais espessa, constituindo uma camada de tecido luteínico. Devido à ausência de corpo lúteo, esses cistos são únicos no ovário (OHASHI, 2012).

De acordo com VASCONCELOS, 2001, a etiologia do cisto está relacionada ao eixo hipotálamo-hipófise-gonadal. O excesso de LH e a insuficiência na produção de FSH têm sido correlacionados com a formação desse cisto.

O tecido luteinizado do cisto acaba produzindo progestágenos, fazendo com que essa vaca permaneça em anestro (DA SILVA, 2022). O anestro em vacas é um sinal clínico que deve ser observado para o diagnóstico de cistos.

4.4 Diagnóstico e tratamentos

4.4.1 Diagnóstico

Abordagens diagnósticas para cisto ovariano em vacas incluem histórico e sinais clínicos, palpação transretal, ultrassonografia e dosagem de progesterona no plasma ou no leite. Segundo Jeengar et al. (2018), alguns dos sinais físicos associados ao cisto ovariano incluem perda de tônus em todo o trato genital feminino, relaxamento ou alongamento dos ligamentos sacrociáticos e sacroilíacos, características da ninfomania (ou seja, monta excessiva, permanece em pé e berra com um tom notavelmente mais profundo).

Devido a muitos fatores exógenos e endógenos, a perturbação do eixo hipotálamo-hipofisário-ovariano resulta em anovulação (PETER, 2004). Comparativamente aos cistos foliculares, os cistos luteínicos têm maior propensão a persistir por longos períodos e podem ter sinais clínicos como ninfomania em alguns animais (Ball e Peters, 2004). Cistos ovarianos diagnosticados após o puerpério demonstraram ter um impacto negativo na fertilidade, enquanto, quando identificados durante o puerpério, não exercem efeito sobre a reprodução (GOSSEN e HOEDEMAKER, 2006).

Embora a palpação transretal tenha sido, por muito tempo, a abordagem diagnóstica padrão, distinguir cistos foliculares de cistos luteinizados apenas por meio dessa técnica é desafiador (JEENGAR et al., 2018). A diferenciação entre cistos foliculares e luteinizados em vacas em anestro torna-se difícil sem a realização da ultrassonografia (JEFFCOATE e AYLIFFE, 1995). A precisão no diagnóstico de cistos ovarianos e na distinção entre cistos foliculares e luteinizados pode ser aprimorada pela combinação de diferentes métodos. A palpação transretal permite avaliar o trato genital em busca da ausência de um corpo lúteo e da falta de tonicidade uterina. A ultrassonografia, por sua vez, confirma a ausência de um corpo lúteo, determina o tamanho dos folículos presentes e verifica a luteinização. Além disso, a medição da concentração de progesterona plasmática contribui para determinar o grau de luteinização (BARTOLOME et al., 2005).

Portanto, o diagnóstico preciso do tipo de cisto ovariano requer uma combinação de abordagens diagnósticas, como palpação transretal, ultrassonografia transretal e perfis de progesterona plasmática (JEENGAR et al., 2018).

4.4.2 Tratamento de cisto Foliculares

A terapia para cistos ovarianos parece ser simples; no entanto, recuperar a fertilidade, o que muitas vezes requer mais tempo devido a perturbações na endocrinologia e patologia uterina que ocorrem em casos de longa duração (PUROHIT, 2008), parece ser mais importante. O mesmo autor retrata que os tratamentos para cistos ovarianos são numerosos e variáveis. Segundo Jeengar et al. (2018), os principais tratamentos são Ruptura manual, Análogos de GnRH, Combinação GnRH + PGF2 α , Protocolo Ovsynch e aspiração por agulha.

A ruptura manual inicialmente foi sugerida em 1971 por Roberts; no entanto, este método deve ser considerado em relação ao custo da terapia hormonal (KAHN, 2010). Purohit (2008) não recomenda a ruptura manual de cistos, pois pode resultar em trauma e hemorragia, causando aderências e contribuindo para a redução da fertilidade. Durante o tempo do estágio, foi possível observar que a ruptura manual ocorre com muita frequência, já que é um método rápido e barato; após a identificação do cisto, já se faz a ruptura do cisto encontrado.

Os efeitos dos análogos de GnRH na luteinização de cistos foliculares e no desempenho reprodutivo subsequente são bastante conhecidos. Em estudos comparativos, a busarelina (um análogo de GnRH mais potente) ou a gonadotrofina coriônica humana (hCG) produziram efeitos semelhantes (BRITO e PALMER, 2004). A busarelina irá agir na hipófise da fêmea provocando uma descarga de LH endógeno que irá provocar a luteinização da estrutura.

Desde a década de 1970, hCG e análogos de GnRH têm sido usados no tratamento de cistos ovarianos, e ambos parecem ser igualmente eficazes em relação à resposta ao tratamento e à fertilidade, mas o próximo estro ocorreria 5-21 dias após o tratamento (KAHN, 2010).

O protocolo de Ovsynch consiste na aplicação no D0 de (GnRH); esse hormônio vai fazer com que haja uma descarga de LH, levando o cisto a sofrer uma atresia. No D8, é feita a aplicação da PGF2 α para que ocorra luteólise; após 48 horas, é necessária a aplicação de GnRH para que ocorra uma nova onda folicular. Em seguida, faz-se a IA (WOLFENSON et al., 1994; PURSLEY et al., 1995).

A aspiração com agulha guiada por ultrassom transvaginal é um método para o tratamento do cisto folicular; é um método seguro (LIEVAART, 2006).

4.4.3 Tratamento para cisto luteínico

O uso da prostaglandina $F2\alpha$ no tratamento de cistos luteínicos, pois a $PGF2\alpha$ induz a luteólise desse cisto, devolvendo a ciclicidade à vaca. De acordo com (BRITO e PALMER, 2004), 75% das vacas diagnosticadas com cistos luteínicos já estavam em cio em 7 dias, como resultado do tratamento com prostaglandina.

Segundo Vasconcelos, 2001, um tratamento muito usado no tratamento desse cisto consiste no protocolo hormonal no D0 o uso de análogo de GnRH mais implante de progesterona intravaginal, no D7 com a aplicação da prostaglandina $F2\alpha$, uma vez que a progesterona bloqueia a frequência de LH.

4.5 Conclusão

A eficiência reprodutiva é vital na produção leiteira, e os cistos ovarianos representam uma preocupação significativa devido aos impactos na fertilidade. Compreender a anatomia e fisiologia do sistema reprodutor das vacas é essencial, destacando a complexidade do ciclo estral e a regulação hormonal.

A etiologia dos cistos envolve diversos fatores, desde desequilíbrios hormonais até condições como estresse térmico e problemas no parto. O diagnóstico preciso requer abordagens combinadas, incluindo histórico, sinais clínicos e ferramentas como ultrassonografia.

Diversos tratamentos para cistos foliculares, como análogos de GnRH e protocolos Ovsynch, foram abordados. A aspiração com agulha guiada por ultrassom transvaginal destaca-se como uma opção segura. Para cistos luteínicos, a prostaglandina F_{2α} tem se mostrado eficaz, restaurando a ciclicidade.

Em síntese, a gestão reprodutiva eficiente, aliada a diagnósticos precisos e tratamentos adequados, desempenha um papel crucial na superação dos desafios associados aos cistos ovarianos em vacas leiteiras. A busca constante por práticas aprimoradas é essencial para promover a saúde reprodutiva, o bem-estar animal e o sucesso econômico na produção leiteira.

CONSIDERAÇÕES FINAIS DO ESTÁGIO

Durante o estágio curricular supervisionado obrigatório na empresa Pecplan ABS, foi de grande importância para o conhecimento prático vivenciado em campo. Acompanhar os veterinários, observar e aprender como cada um trabalha foram grandes ganhos para o meu conhecimento.

O estágio permitiu a aplicação prática de tudo o que foi aprendido em sala de aula sobre reprodução animal, além de proporcionar uma observação detalhada da verdadeira realidade de cada fazenda.

REFERÊNCIAS BIBLIOGRÁFICAS

- AHIMA R. S., PRABAKARAN D., MANTZOROS C., QU D., LOWELL B., MARATOS-FLIER E., FLIER J. **Role of leptin in the in the neuroendocrine response to nesting.** *Nature*, v.382, p.250-252, 1996.
- BALL P. J. H., PETERS A. R. **Reproductive problems.** In: Ball PJH, Peters AR. *Reproduction in Cattle.* Oxford, UK: Blackwell. pp. 172-175. 2004.
- BARTOLOME, J. A., ARCHBOLD, L. F., MORRESEY, P. **Comparison of synchronization of ovulation and induction of estrus as therapeutic strategies for bovine ovarian cysts in the dairy cow.** *Theriogenology*, 53:815-825. 2000.
- BERNE R. M., LEVY M. N., KOEPPEN B. M., STANTON B. A. **Fisiologia.** 5.ed. Rio de Janeiro: Elsevier, 2004. 1082 p.
- BRITO, L. F. C., PALMER, C. W. **Cystic ovarian disease in cattle.** *Large Anim Vet Rounds*, 4:1-6. 2004.
- CAMPOS, C. C.; SANTOS, R. M. **Taxa de concepção e detecção do estro de retorno após a IATF em vacas Holandesas.** *Semina: Ciências Agrárias*, v. 36, n. 3, suplemento 1, p. 1945-1954, 2015. Disponível em: <https://www.redalyc.org/pdf/4457/445744149013.pdf>. Acesso em: 08 fev. 2022
- COLVILLE, T. **Anatomia e fisiologia clínica para medicina veterinária.** Elsevier Health Sciences, 2010.
- DA SILVA, E. I. C. (2020). **Anatomia e Fisiologia do Sistema Reprodutivo dos Animais Domésticos.** Emanuel Isaque Cordeiro da Silva.
- DA SILVA, E. I. C. (2022). **Fisiologia da Reprodução de Bovinos Leiteiros: Aspectos Básicos e Clínicos.** Emanuel Isaque Cordeiro da Silva.
- FARIA, A. C. F., DOS SANTOS, R. M., & DEFENSOR, M. L. **Fatores predisponentes a incidência de cisto folicular e retorno à ciclicidade em vacas holandesas em lactação.** *Ciência Animal*, 27(1), 55-63. 2017.
- FERNANDES, C. A. C., FIGUEIREDO, A. C. S., OBA, E., & VIANA, J. H. M. **Fatores predisponentes para cistos ovarianos em vacas da raça holandesa.** *Ars Veterinaria*, v. 21, n. 2, p. 287-296, 2005.
- FERNANDES, C. A. C.; FIGUEIREDO, A. C. S.; OBA, E.; VIANA, J. H. M.; **Fatores predisponentes para cistos ovarianos em vacas da raça holandesa.** *ARS Veterinária*, Vol. 21, nº 2, p287-295, 2005
- FURTADO, D. A., Tozzetti, D. S., Avanza, M. F. B., & Dias, L. G. G. **Inseminação artificial em tempo fixo em bovinos de corte.** *Revista científica eletrônica de medicina veterinária*, 16, 1-25. 2011.
- GONÇALVES, P. B. D.; FIGUEIREDO, J. R.; FREITAS, V. J. F. **Biotécnicas aplicadas à reprodução animal.** 2008.

GONZÁLEZ SÁNCHEZ, J. P.; BIANCHINI SOBRINHO, E.; GONÇALVES, A. A. M. **Involução uterina em um rebanho Gir leiteiro segundo o período pós-parto e o número de partições.** Arquivo Brasileiro de Medicina Veterinária e Zootecnia, v. 51, p. 345-351, 1999.

GOSSEN N., HOEDEMAKER M. **Reproductive performance of dairy cows with relation to time of ovarian cyst formation.** Bull Vet Inst Pulawy, 50:159-160. 2006.

HAFEZ, E. S. E.; HAFEZ, B. **Reprodução animal.** São Paulo: Manole, 2004.

JEENGAR, K., CHAUDHARY, V., KUMAR, A., RAIYA, S., GAUR, M., & PUROHIT, G. N. **Ovarian cysts in dairy cows: old and new concepts for definition, diagnosis and therapy.** Animal Reproduction (AR), v. 11, n. 2, p. 63-73, 2018.

JEFFCOATE, I. A., AYLIFFE, T. R. **An ultrasonographic study of bovine cystic ovarian disease and its treatment.** Vet Rec, 136:406-410. 1995.

KAHN, C. M. **Cystic ovary disease.** In: KAHN C. M., LINE S. (Ed.). **The Merck Veterinary Manual.** 10th ed. Whitehouse Station, NJ: Merck. pp. 1243-1247. 2010.

LIEVAART JJ, PARLEVLIEET JM, DIELEMAN SJ, RIENTJES S, BOSMAN E, VOS PL. **Transvaginal aspiration as first treatment of ovarian follicular cysts in dairy cattle under field circumstances.** Tijdschr Diergeneeskd, 131:438-442. 2006.

MARINHO, A. L. M., DOS SANTOS, R., SOCOLOSKI, S. N. G., GOMES, S. C., & CASTRO, B. G. **Cistos ovarianos em animais domésticos: etiopatogenia e tratamentos** Ovarian cysts in domestic animals: etiopathogenesis and treatments. 2016.

MOTTA, R. G., MARTINS, L. de S. A., MEDEIROS, G. S., & JUNIOR, V. C. (2019). **Prevalência de cistos ovarianos em vacas de alta produção submetidas a sistema de confinamento e dieta total.** Revista De Ciências Agroveterinárias, 18(4), 519–525. <https://doi.org/10.5965/223811711832019519>

NASCIMENTO, F. E.; SANTOS, L. R. **Patologia da reprodução de animais domésticos.** 3ª edição. Rio de Janeiro: Guanabara Koogan, 2011. 150 p.

NETO, J. D. P. N., CARVALHO, A. L. M. A., DE CAMPOS, V. D., & CHALFUN, L. H. L. **Abordagem terapêutica hormonal para cistos foliculares ovarianos em vacas leiteiras-relato de casos.** Veterinária e Zootecnia, v. 30, p. 1-6, 2023.

NINABANDA, J. **Evaluación de la tasa de preñez al transferir embriones bovinos utilizando dos métodos de sincronización.** Revista veterinaria, v. 33, n. 2, p. 152-159, 2022.

NOGUEIRA, E., MINGOTI, G. Z., NICACIO, A., SILVA, J. C. B., FERNANDES, C. A. C., RODRIGUES, W. B., ... & JÚNIOR, H. R. M. **Utilização da ultrassonografia na reprodução de fêmeas bovinas.** 2021.

OHASHI, O., MIRANDA, M. D. S., SANTOS, S. D., CORDEIRO, M. D. S., COSTA, N. N. D., & SILVA, T. V. **Distúrbios reprodutivos do rebanho bubalino nacional.** *Ciãnc. Anim. (Impr.)*, 171-187. 2012.

PANSANI, M. A., & BELTRAN, M. P. **Anatomia e fisiologia do aparelho reprodutor de fêmeas bovinas.** *Revista electrónica de Medicina Veterinária*, 12, 1-5. 2009.

- PETER, A. T. **An update on cystic ovarian degeneration in cattle.** *Reprod Domest Anim*, 39:1-7. 2004.
- PUROHIT, G. N. **Recent developments in the diagnosis and therapy of repeat breeding cows and buffaloes.** *CAB Rev: Perspect Agric Vet Sci, Nutr Nat Res*, 3(62):1-34. 2008.
- RIBADU, A. Y., NAKADA, K., MORIYOSHI, M., ZHANG, W. C., TANAKA, Y., & NAKAO, T. **The role of LH pulse frequency in ACTH-induced ovarian follicular cysts in heifers.** *Animal Reproduction Science* 64: 21-31. 2000.
- SANTOS, RM; DÉMETRIO, D. G. B., & VASCONCELOS, J. L. M. **Cisto ovariano em vacas de leite: incidência, resposta à aplicação de GnRH e desempenho reprodutivo.** *Arquivo Brasileiro de Medicina Veterinária e Zootecnia* 61: 527-532. 2009.
- SCANAVEZ, A. L.; CAMPOS, C. C.; SANTOS, R. M. **Taxa de prenhez e de perda de gestação em receptoras de embriões bovinos produzidos in vitro.** *Arquivo Brasileiro de Medicina Veterinária e Zootecnia*, v. 65, p. 722-728, 2013.
- SILVA NETTO, F. G. DA; BRITO, L. G.; FIGUEIRÓ, M. R. **Manejo da vaca leiteira.** Porto Velho: Embrapa Rondônia, 2006. 3 p. (Embrapa Rondônia. Comunicado Técnico, 318).
- URSLEY, J. R.; MEE, M. O.; WILTBANK, M. C. **Synchronization of ovulation in dairycattle using PGF2a and GnRH.** *Theriogenology*. v.44, p.915-923, 1995.
- VASCONCELOS, J. L. M. **Cistos Ovarianos: 1 – Classificação, ocorrência, diagnóstico e tratamentos utilizados.** 2001.
- VIANA, J. **2020 statistics of embryo production and transfer in domestic farm animals: world embryo industry grows despite the pandemic.** *Embryo Technol Newsl*, 39, 24-38. 2021.
- VISINTIN J. A., MARTINS J. F. P., BEVILACQUA E. M., MELLO M. R. B., NICACIO A.C., ASSUMPCZO M. E. O. A. **Cryopreservation of Bos taurus vs Bos indicus embryos: are they really different?** *Theriogenology*, v.57, p.345-359, 2002.
- WOLFENSON, D.; THATCHER, W. W.; SAVIO, J. D.; BADINGA, L.; LUCY, M. C. **The effect of a GnRH analogue on the dynamics of follicular development and synchronization of estrus in lactating cyclic dairy cows.** *Theriogenology*, v.42, p.633- 644, 1994.