



UNIVERSIDADE FEDERAL DO NORTE DO TOCANTINS
CAMPUS DE ARAGUAÍNA
CURSO DE MEDICINA VETERINÁRIA

ANGELA CRISTINA BOTELHO MARINHO

RELATÓRIO DE ESTÁGIO CURRICULAR SUPERVISIONADO:
DISTIQUIÍASE BILATERAL ASSOCIADA A CERATITE ULCERATIVA EM
CADELA

Araguaína, TO

2023

Angela Cristina Botelho Marinho

**Relatório de Estágio Curricular Supervisionado: Distiquíase Bilateral associada a
Ceratite Ulcerativa em Cadela**

Relatório de estágio curricular supervisionado apresentado à Universidade Federal do Norte do Tocantins (UFNT), Campus Universitário de Araguaína como requisito parcial para obtenção do título de Médica Veterinária.

Orientadora: Professora Doutora Andréa Cintra Bastos Torres Passos

Supervisor: Doutor Filipe Augusto Sales Gomes

Araguaína, TO

2023

Dados Internacionais de Catalogação na Publicação (CIP)
Sistema de Bibliotecas da Universidade Federal do Tocantins

- M338r Marinho, Angela Cristina Botelho.
 Relatório de estágio curricular supervisionado: distíquia e bilateral associada a ceratite ulcerativa em cadela. / Angela Cristina Botelho Marinho. – Araguaína, TO, 2023.
 54 f.
- Monografia Graduação - Universidade Federal do Tocantins – Câmpus Universitário de Araguaína - Curso de Medicina Veterinária, 2023.
 Orientadora : Andréa Cintra Bastos Torres Passos
1. Cílios anormais. 2. Glândula de Meibômio. 3. Shih-tzu. 4. Lâmpada de fenda. I. Título

CDD 636.089

TODOS OS DIREITOS RESERVADOS – A reprodução total ou parcial, de qualquer forma ou por qualquer meio deste documento é autorizado desde que citada a fonte. A violação dos direitos do autor (Lei nº 9.610/98) é crime estabelecido pelo artigo 184 do Código Penal.

Elaborado pelo sistema de geração automática de ficha catalográfica da UFT com os dados fornecidos pelo(a) autor(a).

Angela Cristina Botelho Marinho

**Relatório De Estágio Curricular Supervisionado: Distiquíase Bilateral associada a
Ceratite Ulcerativa em Cadela**

Relatório de estágio curricular supervisionado apresentado à UFNT – Universidade Federal do Norte do Tocantins, Campus Universitário de Araguaína – TO, Curso de Medicina Veterinária foi avaliado para a obtenção do título de Médica Veterinária e aprovada em sua forma final pelo Orientador e pela Banca Examinadora.

Data da aprovação: 29/11/2023

Banca examinadora:

Professora Doutora Andréa Cintra Bastos Torres Passos

Professora Doutora Priscilla Macedo de Souza

Professora Doutora Rozana Cristina Arantes

"O medo possui dois lados, o que te apavora e o que encoraja. Cabe a você a decisão."

(Tales Vinicius de Moraes Bezerra)

AGRADECIMENTOS

Ao final dessa jornada acadêmica, dedico este trabalho às pessoas que tanto me ajudaram e sonharam comigo para alcançar esse sonho.

Primeiramente, agradeço a Deus, por sempre guiar os meus passos, nunca me deixar desistir mesmo com todas as dificuldades e por todas as oportunidades que Ele colocou no meu caminho e eu pude abraçar.

Agradeço à UFNT, minha universidade do coração, aos professores e mestres, aos técnicos administrativos e toda a equipe que compõe essa instituição, que me ensinaram e passaram valores, que sempre buscaram me guiar para o melhor caminho e me fizeram a pessoa e futura profissional que sou hoje, minha eterna gratidão!

Agradeço à UFG, universidade à qual pude dedicar meu último período da faculdade, aos mestres e residentes que tanto me ensinaram e dedicaram tempo para me repassar os seus conhecimentos, meu muito obrigada!

Aos meus pais, Maria Lúcia e Adeuvan, que sempre me incentivaram e sempre me apoiaram em todas as decisões que eu tive até aqui. Ao meu pai, por todo o apoio e dedicação em todos esses anos, obrigada por tudo! À minha mãe, que sempre se dedicou à minha educação, nunca mediu esforços para me ajudar a realizar os meus sonhos, que desde a minha infância me inspirou a ser uma pessoa boa, leal e dedicada, por sempre acreditar em mim e me apoiar. Obrigada por tudo.

Ao meu namorado, Victor, que sempre esteve ao meu lado, me apoiando e me incentivando a realizar os meus sonhos. Obrigada por todo o apoio, empurrãozinho de coragem, e por sempre acreditar que eu era capaz. Essa conquista também é sua.

A minha tia, Luzia, que me acompanha e vibra minhas vitórias desde o início, que sempre acreditou em mim e me incentivou a crescer, obrigada por todo o apoio.

As minhas tias, Adilene, Elia e Lucimar, a minha avó, Deuzina e a minha prima, Maria Paula, obrigada por sempre acreditarem no meu crescimento e por todo o apoio na minha jornada até aqui.

À Clínica Bichos e Cia e principalmente a doutora Adriana Genelhú, que tanto me ensinou e incentivou, obrigada por ter acreditado em mim e por me dar a minha primeira oportunidade na vida acadêmica. Serei eternamente grata.

Aos meus professores, de ensino fundamental, médio e graduação, por terem construído o que sou hoje, pelo exemplo, dedicação e amor, por todo o incentivo que me fez crescer e chegar

até aqui hoje. Aos meus professores de graduação, pelo exemplo de profissional que sempre foram e que me inspiro todos os dias. Obrigada!

A minha orientadora, Andréa Cintra, por todos os ensinamentos passados nesses anos, pela paciência e dedicação, por sempre me apoiar nos meus projetos e por me fazer apaixonar ainda mais pela clínica médica e brilhar meus olhos para a cardiologia. Você é minha maior inspiração, obrigada!

As professoras, Priscilla Macedo e Rozana Arantes, por todo o conhecimento compartilhado durante esses 5 anos e pelo exemplo de profissionais que são. Obrigada por aceitarem fazer parte de um momento tão especial para mim.

Aos meus amigos de faculdade, que fizeram a jornada mais leve e os dias menos cansativos, especialmente ao meu primeiro grupinho, vocês sempre serão especiais no meu coração: Júlia, Miguel e Lucas, sem vocês não seria a mesma coisa, obrigada pelo companheirismo, puxões de orelha e por todos os momentos vividos até aqui. Aos meus amigos de coca, cerveja e resumos de prova, vocês foram incríveis e a melhor dupla de 10 que eu poderia encontrar, obrigada a todos vocês, Amanda, Paolla, Vitória, Flávia, Rafa, Higor, Gisele, Mariana, Maylla e Iza, não esquecendo jamais da minha dupla de reta final de faculdade, Valéria, obrigada por tudo!

As minhas amigas, Kássia, Gabi e Raquel, que sempre me fizeram acreditar que sou capaz e por estarem sempre ao meu lado. Amo vocês!

RESUMO

O estágio curricular supervisionado é o último passo do estudante de medicina veterinária até o sonhado diploma para oficialmente se tornar médico veterinário. Nessa etapa, o estudante tem a oportunidade de vivenciar a prática da principal área de escolha na futura profissão. O estágio curricular supervisionado foi realizado no Hospital Veterinário da Escola de Medicina Veterinária e Zootecnia da Universidade Federal de Goiás (HV/EVZ/UFG), no período de 07 de agosto à 20 de outubro de 2023, de segunda a sexta-feira, das 08h às 12h e das 14h às 18h sob a supervisão do Médico Veterinário, Doutor Filipe Augusto Sales Gomes e orientação da Professora Doutora Andréa Cintra Bastos Torres Passos. A escolha do local deu-se pela referência do hospital veterinário na região, pela estrutura e pelas especialidades e profissionais que atendem na rotina clínica. O presente trabalho tem como objetivo relatar a vivência na rotina do HV/EVZ/UFG nas áreas de clínica médica e cirúrgica de pequenos animais descrevendo o local, as atividades desenvolvidas e a casuística do hospital e, relatar um caso acompanhado na rotina da clínica médica, no qual uma paciente de 1 ano e 6 meses, fêmea, da raça Shih-tzu, pesando 4,6kg, chegou ao hospital com histórico de dor aguda, lacrimejamento e blefarospasmos em olho esquerdo, e teve como diagnóstico ceratite ulcerativa associada a distiquíase bilateral.

Palavras-chave: Cílios anormais. Glândula de Meibômio. Shih-tzu. Lâmpada de fenda.

ABSTRACT

The supervised curricular internship is the last step of the veterinary medicine student towards the dreamed diploma to officially become a veterinarian. At this stage, the student has the opportunity to experience the practice in the main area of choice in the future profession. The supervised curricular internship was carried out at the Veterinary Hospital of the School of Veterinary Medicine and Animal Science at the Federal University of Goiás (HV/EVZ/UFG), from August 7th to October 20th, 2023, from Monday to Friday, from 8am to 12pm and from 2pm to 6pm under the supervision of the Veterinarian, Doctor Filipe Augusto Sales Gomes and guidance from Doctor Teacher Andréa Cintra Bastos Torres Passos. The location was chosen based on the reference of the veterinary hospital in the region, the structure and the specialties and professionals who serve in the clinical routine. The present work aims to report the experience in the routine of HV/EVZ/UFG in the areas of medical and surgical clinic for small animals, describing the location, the activities carried out and the hospital case series and, reporting a case followed in the routine of the medical clinic, in which a patient aged 1 year and 6 months, female, Shih-tzu, weighing 4.6kg, arrived at the hospital with a history of acute pain, tearing and blepharospasms in the left eye, and was diagnosed with ulcerative keratitis associated with bilateral distichiasis.

Keywords: Abnormal eyelashes. Meibomian gland. Shih tzu. Slit lamp.

LISTA DE ILUSTRAÇÕES

Figura 1 - Planta ilustrativa do HV/EVZ/UFG, dividida em blocos e cores.....	15
Figura 2 - Recepção do Hospital Veterinário da Universidade Federal de Goiás (HV/UFG)....	16
Figura 3 - Consultórios e laboratório do Hospital Veterinário da Universidade Federal de Goiás (HV/UFG).....	17
Figura 4 - Consultório de quimioterapia.....	18
Figura 5 - Urgência e Emergência do Hospital Veterinário da Universidade Federal de Goiás (HV/UFG)	19
Figura 6 - Internação de gatos e cães.....	20
Figura 7 - Diagnóstico por imagem.....	21
Figura 8 - Centro Cirúrgico de pequenos animais.....	22
Figura 9 - Alterações ciliares.....	33
Figura 10 - Magnificação utilizando lâmpada de fenda.....	34
Figura 11 - Olho após a realização do teste de fluoresceína.....	35
Figura 12 - Técnica de Eletrocautério.....	36
Figura 13 - Técnica de criocirurgia.....	37
Figura 14 - Técnica de ressecção tarsoconjuntival.....	37
Figura 15 - Paciente da raça Shih-tzu, de 1 ano e 6 meses, atendida na rotina do HV/EVZ/UFG.....	39
Figura 16 - Olho direito de paciente canina, Shih-tzu, de 1 ano e 6 meses, com distiquíase bilateral atendida na rotina do HV/EVZ/UFG.....	40
Figura 17 - Olho esquerdo de paciente canina, Shih-tzu, de 1 ano e 6 meses, com distiquíase bilateral atendida na rotina do HV/EVZ/UFG.....	41
Figura 18 - Olho direito de paciente canina, Shih-tzu, de 1 ano e 6 meses, após a utilização do colírio de fluoresceína.....	42
Figura 19 - Tratamento da distiquíase com epilação manual.....	43
Figura 20 - Teste de fluoresceína realizado no retorno nos olhos direito e esquerdo.....	44

LISTA DE TABELAS

Tabela 1 - Casos acompanhados na rotina do HV/EVZ/UFG, durante o período de estágio curricular supervisionado, separados por espécie canina e felina e por sexo, seguido dos seus respectivos percentuais.....	24
Tabela 2 - Casos acompanhados na rotina de clínica médica do HV/EVZ/UFG, durante o período de estágio curricular supervisionado, separados por sistemas e seus respectivos diagnósticos definitivos ou sugestivos das espécies canino e felino, seguido dos seus respectivos percentuais.....	24
Tabela 3 - Casos acompanhados na rotina de clínica cirúrgica do HV/EVZ/UFG, durante o período de estágio curricular supervisionado, separados por sistemas e seus respectivos diagnósticos definitivos ou sugestivos seguido pelo procedimento cirúrgico realizado, das espécies canino e felino, com seus respectivos percentuais.....	26
Tabela 4 - Casos acompanhados na rotina da internação e emergência do HV/EVZ/UFG, durante o período de estágio curricular supervisionado, separados por sistemas e seus respectivos diagnósticos definitivos ou sugestivos das espécies canino e felino, seguido dos seus respectivos percentuais.....	27
Tabela 5 - Casos acompanhados na rotina das especialidades do HV/EVZ/UFG, durante o período de estágio curricular supervisionado, separados por sistemas e seus respectivos diagnósticos definitivos ou sugestivos das espécies canino e felino, seguido dos seus respectivos percentuais.....	28

LISTA DE ABREVIATURAS E SIGLAS

%	Porcento
°C	Graus Celsius
DR ^a	Doutora
EVZ	Escola de Medicina Veterinária e Zootecnia
HV	Hospital Veterinário
KG	Kilograma
MG	Miligrama
MM	Milímetro
MIN	Minuto
MPA	Medicação Pré-Anestésica
OD	Olho direito
OE	Olho esquerdo
OH	Ovariohisterectomia
PCR	Reação em Cadeia da Polimerase
PROF ^a	Professora
QID	<i>Quatro vezes ao dia</i>
SID	<i>Uma vez ao dia</i>
TID	<i>Três vezes ao dia</i>
TPC	Tempo de preenchimento capilar
UFG	Universidade Federal de Goiás
VO	Via Oral

SUMÁRIO

1	INTRODUÇÃO.....	12
2	RELATÓRIO DE ESTÁGIO CURRICULAR SUPERVISIONADO.....	13
2.1	Local de estágio.....	13
2.2	Atividades desenvolvidas.....	23
2.3	Casuística.....	24
3	REVISÃO BIBLIOGRÁFICA.....	32
3.1	Anatomia do bulbo ocular.....	32
3.1.1	Pálpebra.....	32
3.1.2	Córnea.....	32
3.2	Afecções ciliares e corneais.....	32
3.2.1	Afecções ciliares.....	32
3.2.1.1	Triquíase.....	33
3.2.1.2	Distiquíase.....	33
3.2.1.3	Cílio ectópico.....	33
3.2.2	Alterações corneais.....	34
3.2.2.1	Ceratite ulcerativa superficial e profunda.....	34
3.3	Testes diagnósticos para alterações ciliares e corneais.....	34
3.3.1	Lâmpada de fenda.....	34
3.3.2	Teste de Schirmer.....	34
3.3.3	Teste de Fluoresceína.....	35
3.4	Tratamento para distiquíase.....	35
3.4.1	Epilação manual.....	35
3.4.2	Eletrocautério.....	36
3.4.3	Criocirurgia.....	36
3.4.4	Ressecção tarsoconjuntival.....	37
4	DISTIQUÍASE BILATERAL ASSOCIADA A ÚLCERA DE CÓRNEA.....	38
4.1	Resenha.....	38
4.2	Queixa principal.....	38
4.3	Anamnese.....	38
4.4	Exame físico.....	38

4.5 Exame físico específico.....	39
4.6 Exames complementares.....	40
4.6.1 Lâmpada de fenda.....	40
4.6.2 Teste de Schirmer.....	41
4.6.3 Teste de Fluoresceína.....	41
4.7 Tratamento.....	42
4.8 Tratamento ambulatorial.....	42
4.9 Retorno.....	43
4.10 Prognóstico.....	44
5 DISCUSSÃO.....	45
6 CONSIDERAÇÕES FINAIS.....	50
REFERÊNCIAS.....	51

1 INTRODUÇÃO

O estágio curricular supervisionado é uma disciplina ofertada no último período de graduação do curso de medicina veterinária, cujo objetivo é conceder ao acadêmico vivência prática, acompanhando a rotina da sua principal área de interesse profissional, permitindo-o a ter uma maior segurança e aptidão nas decisões que a futura profissão lhe exigirá.

O local escolhido para realização do estágio curricular supervisionado foi o Hospital Veterinário da Escola de Medicina Veterinária e Zootecnia da Universidade Federal de Goiás (HV/EVZ/UFG), campus Samambaia, localizado na cidade de Goiânia – Goiás. Para a escolha do local foi considerado a referência que o hospital possui na região, a estrutura que ele oferece e os profissionais especialistas e de referência que atendem na rotina. O HV/EVZ/UFG conta com diversas áreas, como, clínica médica geral, cardiologia, oncologia, dermatologia, oftalmologia, ortopedia, odontologia, neurologia e urgência e emergência, além de possuir setores para suporte diagnóstico completo como diagnóstico por imagem, patologia clínica e toxicologia.

A área escolhida para vivência foi a clínica e cirurgia de pequenos animais, com a supervisão do Doutor Filipe Augusto Sales Gomes, médico veterinário especialista da área de ortopedia do HV/EVZ/UFG e orientação da Professora Doutora Andréa Cintra Bastos Torres Passos, professora da área de clínica médica da Universidade Federal do Norte do Tocantins (UFNT).

O objetivo deste trabalho é relatar a vivência no HV/EVZ/UFG descrevendo o local, as atividades desenvolvidas e a casuística do hospital e, ainda, descrever um relato de caso sobre distúquia bilateral associado a ceratite ulcerativa em uma cadela, da raça Shih-tzu, de 1 ano e 6 meses, pesando 4,8kg, atendida na rotina de clínica médica do HV/EVZ/UFG.

2 RELATÓRIO DE ESTÁGIO CURRICULAR SUPERVISIONADO

2.1 Local de estágio

O estágio curricular supervisionado foi realizado no Hospital Veterinário da Escola de Medicina Veterinária e Zootecnia da Universidade Federal de Goiás (HV/EVZ/UFG), campus Samambaia, localizado na Avenida Esperança, sem número, na cidade de Goiânia, Goiás, Brasil (figura 2-A). O acompanhamento da rotina do hospital ocorreu entre o período de 07 de agosto a 20 de outubro de 2023, de segunda a sexta-feira, das 08h às 12h e das 14h às 18h, somando no total 390 horas. As áreas escolhidas para vivência no hospital incluíam as áreas de clínica e cirurgia de pequenos animais.

O HV/EVZ/UFG realiza atendimento veterinário para grandes e pequenos animais. Na área de pequenos animais o HV/EVZ/UFG realiza atendimento médico veterinário para cães e gatos da cidade de Goiânia e cidades circunvizinhas, oferecendo serviço veterinário de clínica médica e cirúrgica e serviço com exames complementares nos setores de diagnóstico por imagem, patologia clínica e toxicologia. O funcionamento ao público se estende de segunda a sexta-feira, das 07h30 às 17h30 e, aos sábados, domingos, feriados e períodos noturnos o hospital funciona com escala de plantão veterinário para dar suporte para os animais internados, sendo realizado por um médico veterinário residente e um enfermeiro ou auxiliar veterinário.

Ao todo, 8 especialidades, além da clínica geral, fazem atendimento para cães e gatos na rotina do hospital, dentre elas: cardiologia, oncologia, dermatologia, oftalmologia, ortopedia, odontologia, neurologia e medicina de urgência e emergência. Apenas o serviço de oncologia conta com duas especialistas, uma responsável pela área de cirurgia e outra responsável pelo setor de quimioterapia.

As consultas veterinárias podem ser agendadas diretamente na recepção do HV/EVZ/UFG ou por meio de mensagem de texto (via aplicativo WhatsApp). Os pacientes que chegam ao hospital sem horário marcado podem ser atendidos por ordem de chegada, desde que ainda haja atendimento disponível naquele dia.

Diariamente são liberados 9 atendimentos para clínica geral (dentro desses atendimentos também estão inclusos atendimentos emergenciais) e 4 atendimentos para cada especialista. Os atendimentos com clínicos gerais são realizados pelos residentes da área de clínica médica e cirúrgica de pequenos animais e os atendimentos emergenciais são realizados pelos residentes da área de anestesiologia e emergência.

Os pacientes que chegam ao hospital sem horário agendado, passam por uma triagem com um veterinário residente, os quais são classificados quanto a situação de risco que esses pacientes se encontram, e podem ser classificados em risco alto (emergência), risco médio (urgência), e riscos baixos ou muito baixos (não urgentes). As emergências e urgências são direcionadas para o setor de urgência e emergência, sendo a emergência atendida imediatamente independente da ordem de chegada e a urgência atendida em curto prazo de tempo. As classificadas em baixo risco e muito baixo risco são direcionadas para o setor de clínica médica, onde podem aguardar para atendimento caso as vagas para aquele dia não estejam esgotadas ou serem encaminhadas para atendimento externo.

Como mencionado, os atendimentos com clínica geral são realizados pela equipe de residentes da clínica e cirurgia de pequenos animais, assim como as cirurgias gerais. Os procedimentos cirúrgicos complexos são realizados pela equipe de veterinários especialistas, como cirurgias oncológicas, ortopédicas, oftálmicas e odontológicas.

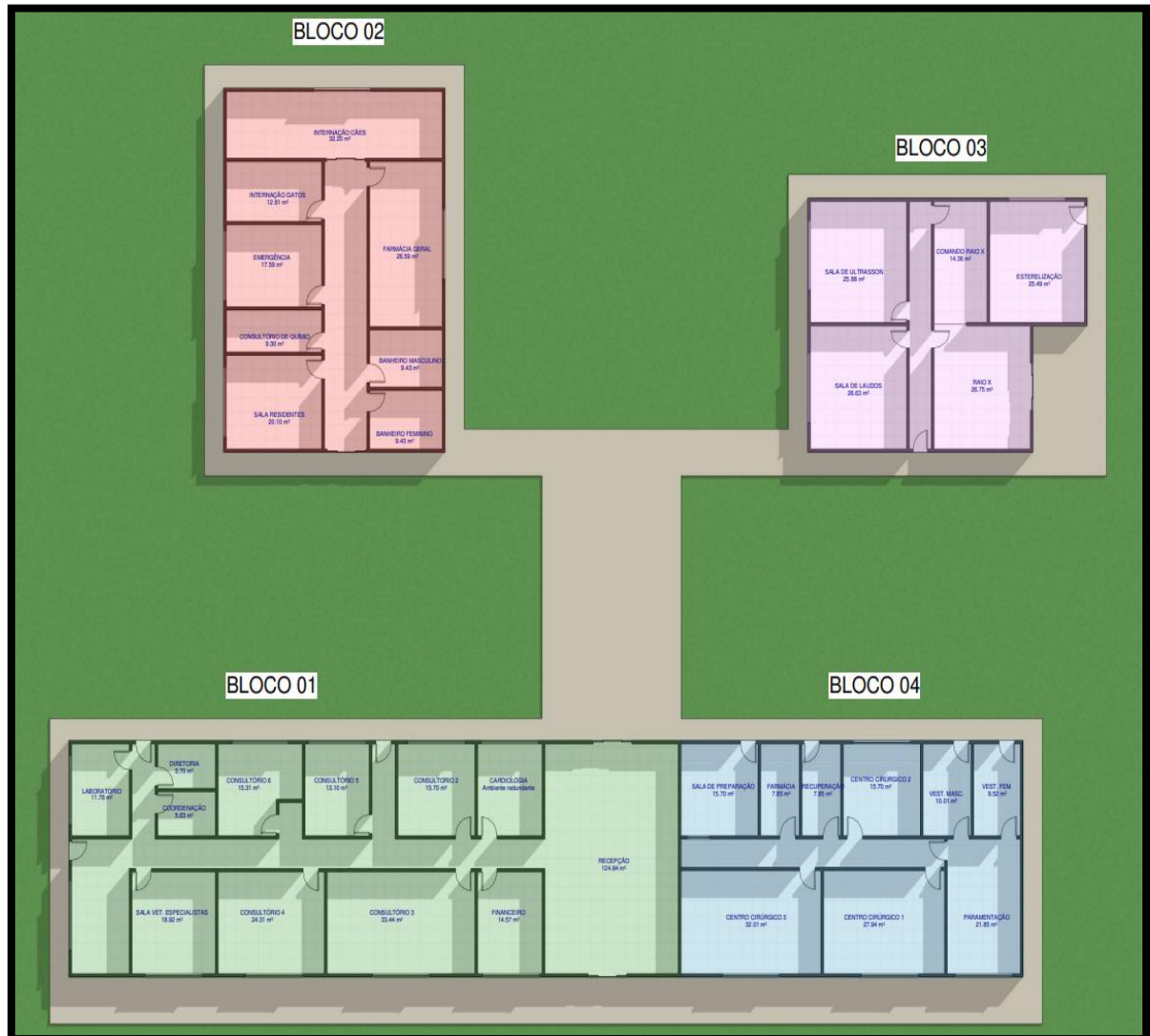
O HV/EVZ/UFG conta com uma equipe composta por de 20 residentes da área de pequenos animais, sendo 8 residentes de clínica médica e cirúrgica de pequenos animais, 4 residentes de diagnóstico por imagem, 4 residentes de anestesiologia e emergência, 2 residentes de patologia clínica e 2 residentes de toxicologia veterinária. Além dos residentes, a equipe é composta por 9 veterinários especialistas, 3 enfermeiras de internação, 1 enfermeiro do centro cirúrgico, 2 instrumentadores, 2 farmacêuticas, 2 auxiliares veterinários e 6 funcionários que auxiliam na limpeza.

Ao todo, são 4 blocos dentro do HV/EVZ/UFG (figura 1) que são distribuídos entre as áreas de atendimento clínico (bloco 1), internação e emergência (bloco 2), diagnóstico por imagem (bloco 3) e cirurgia (bloco 4).

Para os atendimentos são disponibilizados 7 consultórios, sendo dois deles exclusivos dos setores de cardiologia e quimioterapia, os 5 restantes são divididos entre as áreas de clínica médica e as demais especialidades.

Na figura abaixo (figura 1), foi elaborado a planta do HV/EVZ/UFG, com todos os ambientes que pertencem ao setor de pequenos animais. Os blocos foram divididos em cores para melhor ilustrar a localização de cada bloco.

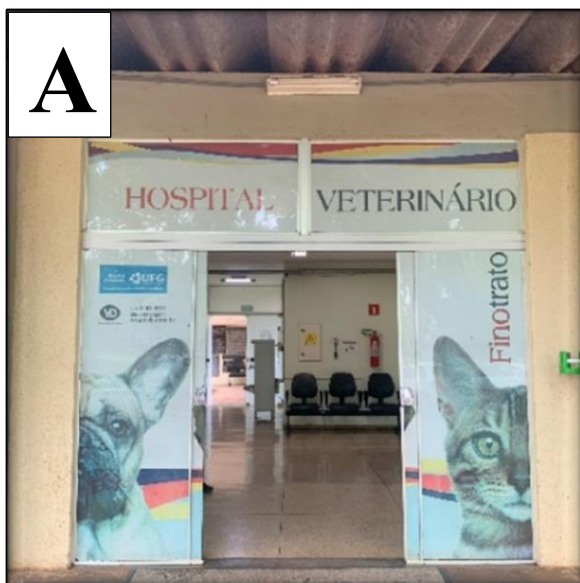
Figura 1: Planta ilustrativa do HV/EVZ/UFG, dividida em blocos e cores. Bloco 1 (verde) – Bloco de atendimento; Bloco 2 (vermelho) – Bloco de internação e emergência; Bloco 3 (rosa) – Bloco de diagnóstico por imagem; Bloco 4 (azul) – Bloco do centro cirúrgico.



Fonte: Elaborado pela autora (2023).


No bloco de atendimento (bloco 1 – verde) ficam localizados a recepção (figura 2-B), financeiro (figura 2-C), sala de espera (figura 2-D), consultório de cardiologia (figura 3-A), 5 consultórios (figura 3-B e C) e o laboratório de patologia clínica (figura 3-D) onde são entregues todas as amostras colhidas nos atendimentos para realizar análise como, hemograma, bioquímicos, citologia, pesquisas de hemoparasitas, entre outros, tendo um horário restrito para recebimento até as 17 horas da tarde. Também fazem parte do bloco a sala dos veterinários especialistas e as salas administrativas (coordenação e diretoria).

Figura 2 – Recepção do Hospital Veterinário da Universidade Federal de Goiás (HV/UFG). Fachada (A), Recepção (B), Financeiro (C) e Ambiente de espera (D).



Fonte: Arquivo pessoal, (2023).

Figura 3 – Consultórios e laboratório do Hospital Veterinário da Universidade Federal de Goiás (HV/UFG). Consultório de cardiologia (A), consultórios para atendimento geral (B e C), recepção para entrega de amostras coletadas para laboratório de patologia clínica (D).




Fonte: Arquivo pessoal (2023).

O bloco de internação e emergência (bloco 2 – vermelho) conta com o consultório de quimioterapia (figura 4), sala de urgência e emergência (figura 5), enfermaria, onde também funciona a internação para gatos (figura 6-A e B), internação para cães (figura 6-C e D) e a farmácia, onde é fornecido todo o material para a internação e consultórios, como medicamentos (fornecidos sempre com a dose calculada e entregue mediante prescrição do médico veterinário responsável), seringas, agulhas, luvas, tubos de coleta e todos os demais materiais solicitados pelos veterinários, as liberações desses materiais são fornecidas somente

por meio de solicitação via prescrição para os farmacêuticos. Nesse bloco também ficam localizados 2 banheiros, sendo um feminino e um masculino e a sala dos residentes.


A internação de gatos possui capacidade para receber 3 pacientes e a internação de cães, 22 pacientes. Para cada animal internado é disponibilizado uma bomba de infusão para fluidoterapia, e todas as medicações dos pacientes são organizadas em caixas pelos farmacêuticos especificando hora e via de aplicação de cada medicação, seguindo a prescrição do veterinário responsável. A internação é monitorada durante o dia e a noite por um médico veterinário plantonista e um técnico em enfermagem.

Figura 4 – Consultório de quimioterapia do Hospital Veterinário da Universidade Federal de Goiás (HV/UFG). Consultório (A), Sala de quimioterapia (B e C).




Fonte: Arquivo pessoal (2023).

Figura 5 – Urgência e emergência do Hospital Veterinário da Universidade Federal de Goiás (HV/UFG). Sala de emergência (A, B e C).



Fonte: Arquivo pessoal, (2023).

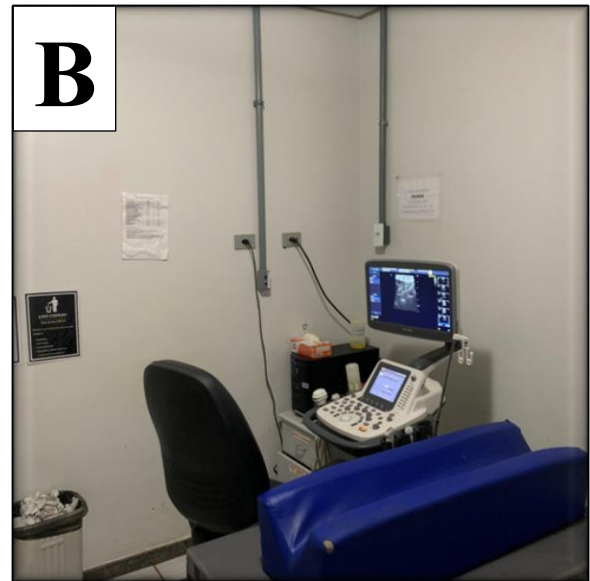
Figura 6 – Internação de gatos e cães do Hospital Veterinário da Universidade Federal de Goiás (HV/UFG). Gatos (A e B), Cães (C e D).



Fonte: Arquivo pessoal, (2023).

O bloco de diagnóstico por imagem (bloco 3 – rosa) conta com uma sala de laudos (figura 7-A), sala para ultrassonografia (figura 7-B) e sala para raio-x, possuindo sala de comando (figura 7-C) e sala de raio-x (figura 7-D).

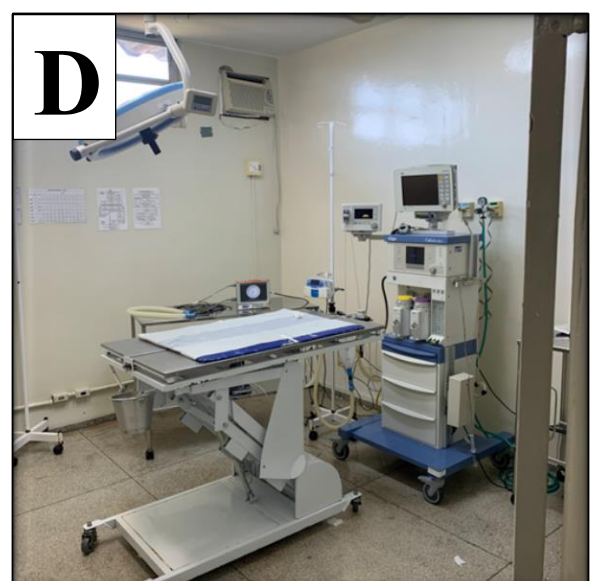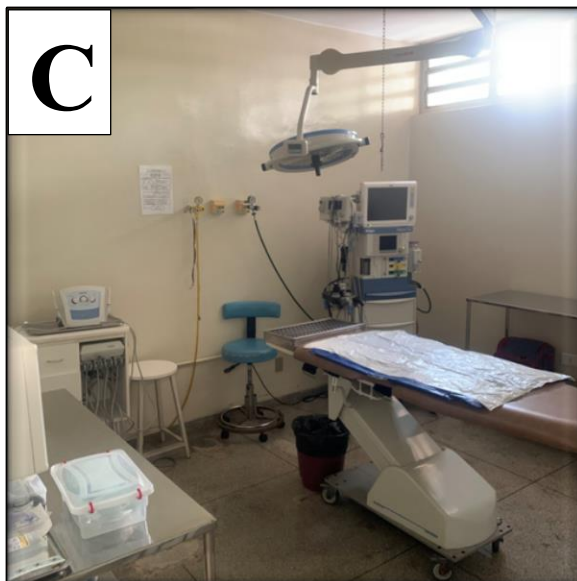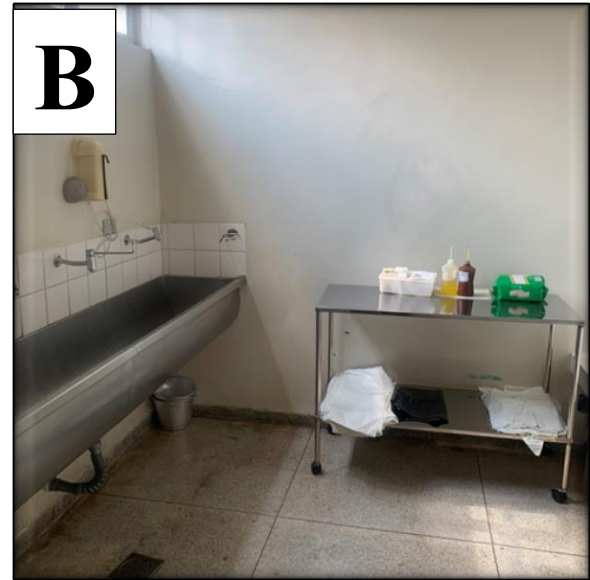Figura 7 – Diagnóstico por imagem do Hospital Veterinário da Universidade Federal de Goiás (HV/UFG). Sala de laudos (A), Sala de ultrassonografia (B), Sala de Raio-X (C e D).



Fonte: Arquivo pessoal, (2023).

O bloco cirúrgico (bloco 4 – azul) possui uma sala de preparação (figura 8-A), onde é realizado a medicação pré-anestésica (MPA) dos pacientes que serão submetidos a cirurgia, tricotomia, punção venosa e todo o exame físico anestésico prévio, fazendo aferição de pressão arterial, parâmetros cardiológicos e respiratórios, temperatura e inspeção de mucosas. O bloco também é disposto de dois vestiários, sendo um feminino e outro masculino, sala de paramentação (figura 8-B), 3 centros cirúrgicos (figura 8-D), sendo um deles exclusivo para procedimentos odontológicos (figura 8-C), farmácia e sala de recuperação.

Figura 8 – Centro cirúrgico de pequenos animais do Hospital Veterinário da Universidade Federal de Goiás (HV/UFG). Sala de preparo (A), Sala de paramentação (B), Centro cirúrgico odontológico (C), Centro cirúrgico de cirurgia geral (D).



Fonte: Arquivo pessoal, (2023).

Por fim, o prédio também conta com uma sala destinada a lavagem e esterilização (figura 1 – bloco 3), localizada no bloco de diagnóstico por imagem, onde é direcionado todos os materiais utilizados na internação e centro cirúrgico, que necessitam ser esterilizados para posterior utilização. Todos os materiais são repostos no dia seguinte.

2.2 Atividades desenvolvidas

As atividades desenvolvidas pelos estagiários curriculares foram divididas em setores para que houvesse um melhor aproveitamento de todas as áreas do hospital, sendo elas: clínica médica, clínica cirúrgica e internação. Os estagiários foram divididos previamente em duplas na qual realizavam rodízio, a cada duas semanas, entre os setores mencionados. No total, foram dedicados 3 semanas na clínica médica, 1 mês na clínica cirúrgica e 1 mês na internação.

Dentro da clínica médica, as atividades dispostas incluíam, acompanhamento de consultas com os veterinários especialistas e residentes, realização de consultas com supervisão de um médico veterinário, coleta de materiais e acompanhamento dos pacientes nos exames requisitados, como ultrassonografia, radiografia, eletrocardiograma e ecocardiograma.

No setor de internação de cães e gatos, ficavam dispostas aos estagiários a realização das medicações dos pacientes internados com a supervisão do residente responsável pela internação, coleta de sangue, acesso venoso, avaliação de escala de dor e a monitoração dos pacientes, que inclui, aferição de pressão arterial, frequência cardíaca e respiratória, avaliação de mucosas, tempo de preenchimento capilar (TPC), linfonodos, pulso, temperatura, glicemia, alimentação, vômito/regurgitação e aspectos das fezes e urina. Além do setor de internação, os estagiários ficavam responsáveis pelo auxílio nas emergências que chegavam no setor de urgência e emergência, auxiliando o veterinário responsável na avaliação primária (ABCDE), secundária (risco de choque hipovolêmico ou sepse) e coleta de parâmetros gerais do paciente.

O acompanhamento na área de clínica cirúrgica incluiu auxílio ao anestesista e cirurgiões responsáveis realizando a coleta de parâmetros pré-anestésicos, acesso venoso, tricotomia, antissepsias prévias e definitivas e auxiliando em cirurgias gerais, oncológicas, ortopédicas, odontológicas e oftálmicas.

A partir dos casos acompanhados durante o estágio curricular supervisionado realizado no período de 07 de agosto à 20 de outubro de 2023 foi realizado o levantamento, dispostos em tabelas, como será descrito na casuística a seguir.

2.3 Casuística

Durante o período de 07 de agosto a 20 de outubro de 2023 foram acompanhados no HV/EVZ/UFG 236 pacientes das espécies felino e canino, como descrito na tabela 1.

Tabela 1 – Casos acompanhados na rotina do HV/EVZ/UFG, durante o período de estágio curricular supervisionado, separados por espécie canina e felina e por sexo, seguido dos seus respectivos percentuais.

Espécie	Sexo		Total	%
	Machos	Fêmeas		
Caninos	68	133	201	85,17%
Felinos	11	24	35	14,83%
Total	79	162	236	100%

Fonte: Elaborado pela autora, (2023).

Na clínica médica foram atendidos o total de 55 animais, dentre esses casos destacaram-se a degeneração mixomatosa da valva mitral e o carcinoma de células escamosas mamário (tabela 2).

Tabela 2 – Casos acompanhados na rotina de clínica médica do HV/EVZ/UFG, durante o período de estágio curricular supervisionado, separados por sistemas e seus respectivos diagnósticos definitivos ou sugestivos das espécies canino e felino, seguido dos seus respectivos percentuais (continua).

Sistema acometido	Canino	Felino	Total	%
Cardiovascular				
Degeneração mixomatosa da valva mitral	4	0	4	7,3%
Total	04	0	04	7,3%
Digestório				
Gastroenterite alimentar	3	0	3	5,5%
Giardiase	1	0	1	1,8%
Míiase em mucosa oral	1	0	1	1,8%
Parvovirose	1	0	1	1,8%
Total	05	0	05	9,1%
Endócrino				
Hiperadrenocorticismo	1	0	1	1,8%
Total	01	0	01	1,8%
Hematopoiético				
FeLV	0	2	2	3,6%
Erliquiose	1	0	1	1,8%
Linfoma	2	0	2	3,6%
Leishmaniose	2	0	2	3,6%
Total	05	02	07	12,7%

Tabela 2 – Casos acompanhados na rotina de clínica médica do HV/EVZ/UFG, durante o período de estágio curricular supervisionado, separados por sistemas e seus respectivos diagnósticos definitivos ou sugestivos das espécies canino e felino, seguido dos seus respectivos percentuais (conclusão).

Sistema acometido	Canino	Felino	Total	%
Musculoesquelético				
Discopatia degenerativa	2	0	2	3,6%
Fratura fêmur	1	0	1	1,8%
Fratura úmero	1	0	1	1,8%
Fratura pelve	0	3	3	5,5%
Botulismo	2	0	2	3,6%
Osteossarcoma	1	0	1	1,8%
Fratura costela	1	0	1	1,8%
Total	08	03	11	20,0%
Nervoso				
Cinomose	1	0	1	1,8%
Epilepsia	1	0	1	1,8%
Total	02	0	02	3,6%
Reprodutor				
Carcinoma de células escamosas mamário	4	0	4	7,3%
Neoplasia prostática	1	0	1	1,8%
Pseudociese	1	0	1	1,8%
Piometra	2	0	2	3,6%
Total	08	0	08	14,5%
Respiratório				
Traqueobronquite infecciosa canina	1	0	1	1,8%
Colapso de traqueia	2	0	2	3,6%
Complexo respiratório felino	0	1	1	1,8%
Total	03	01	04	7,3%
Tegumentar				
Trauma por mordedura	1	1	2	3,6%
Neoplasia cutânea	1	0	1	1,8%
Abcesso	0	1	1	1,8%
Dermatofitose	1	0	1	1,8%
Total	03	02	05	9,1%
Urinário				
Doença Renal Crônica	2	0	2	3,6%
Obstrução uretral	0	1	1	1,8%
Total	02	01	03	5,5%
Sistema sensorial/Visual				
Ceratite ulcerativa	2	0	2	3,6%
Protusão ocular	1	0	1	1,8%
Total	03	0	03	5,5%
Consultas de rotina				
Check-up	2	0	2	3,6%
Total	02	0	02	3,6%
TOTAL GERAL	46	09	55	100%

Fonte: Elaborado pela autora, (2023).

Durante o período vivenciado na clínica cirúrgica foram acompanhados 41 animais, sendo os procedimentos mais realizados o de tratamento periodontal e ovariohisterectomia (OH) eletiva (tabela 3).

Tabela 3 – Casos acompanhados na rotina de clínica cirúrgica do HV/EVZ/UFG, durante o período de estágio curricular supervisionado, separados por sistemas e seus respectivos diagnósticos definitivos ou sugestivos seguido pelo procedimento cirúrgico realizado, das espécies canino e felino, com seus respectivos percentuais (continua).

Sistema acometido	Procedimento cirúrgico	Canino	Felino	Total	%
Sistema digestório					
Atresia anal	Reconstrução retal	1	0	1	2,4%
Nódulo em baço	Esplenectomia	3	0	3	7,3%
Periodontite grau III	Tratamento periodontal	6	1	7	17,1%
Neoplasia em boca	Biopsia excisional	1	1	2	4,9%
Total		11	02	13	31,7%
Sistema musculoesquelético					
Fratura em fêmur	Osteossíntese com pino	1	0	1	2,4%
Fratura em pelve	Osteossíntese	0	1	1	2,4%
Hérnia diafragmática	Herniorrafia	0	1	1	2,4%
Hérnia inguinal	Herniorrafia	1	0	1	2,4%
Hérnia perineal	Herniorrafia	1	0	1	2,4%
Lesão cutânea por trauma	Desbridamento	1	1	2	4,9%
Lipoma	Exérese complexa	1	0	1	2,4%
Neoplasia cutânea	Biopsia excisional	2	0	2	4,9%
Total		07	03	10	24,4%
Sistema respiratório					
Estenose nasal	Rinoplastia	1	0	1	2,4%
Total		01	0	01	2,4%
Sistema reprodutor					
Castração eletiva fêmea	Ovariohisterectomia	4	1	5	12,2%
Castração eletiva macho	Orquiectomia	2	0	2	4,9%
Mumificação fetal	Ovariohisterectomia terapêutica				
Neoplasia mamária	Mastectomia unilateral	0	1	1	2,4%
	total	2	0	2	4,9%
Piometra	Ovariohisterectomia terapêutica	1	0	1	2,4%
Total		09	02	11	26,8%
Sistema sensorial/Visual					
Nódulo palpebral	Exérese complexa	1	0	1	2,4%
Protusão ocular	Enucleação	1	0	1	2,4%
Total		02	0	02	4,9%

Tabela 3 – Casos acompanhados na rotina de clínica cirúrgica do HV/EVZ/UFG, durante o período de estágio curricular supervisionado, separados por sistemas e seus respectivos diagnósticos definitivos ou sugestivos seguido do procedimento cirúrgico realizado, das espécies canino e felino, seguido dos seus respectivos percentuais (conclusão).

Sistema acometido	Procedimento cirúrgico	Canino	Felino	Total	%
Outros					
Colheita de líquido		2	0	2	4,9%
Drenagem de abscesso		1	0	1	2,4%
Sedação para raio-x		1	0	1	2,4%
Total		04	0	04	9,8%
TOTAL GERAL		34	07	41	100%

Fonte: Elaborado pela autora, (2023).

Na rotina da internação e emergência foram acompanhados 46 animais, sendo 16 animais na emergência e 30 na internação. Na emergência houve uma maior incidência de casos de trauma por mordedura e na internação o acompanhamento de pós cirúrgico de OH eletiva se destacou (tabela 4).

Tabela 4 – Casos acompanhados na rotina da internação e emergência do HV/EVZ/UFG, durante o período de estágio curricular supervisionado, separados por sistemas e seus respectivos diagnósticos definitivos ou sugestivos das espécies canino e felino, seguido dos seus respectivos percentuais (continua).

Sistema acometido	Sector	Canino	Felino	Total	%
Sistema digestório					
Colestase	Internação	0	1	1	2,2%
Corpo estranho esofágico	Emergência	1	0	1	2,2%
Gastroenterite alimentar	Internação	1	0	1	2,2%
Gengiviteestomatite linfoplasmocítica	Internação	0	1	1	2,2%
Lipidose hepática	Emergência	0	2	2	4,3%
Neoplasia oral	Internação	1	0	1	2,2%
Total		03	04	07	15,2%
Sistema hematopoiético					
Erliquiose	Internação	1	0	1	2,2%
Total		01	0	01	2,2%
Sistema musculoesquelético					
Botulismo	Internação	1	0	1	2,2%
Fratura em fêmur	Internação	0	2	2	4,3%
Fratura mandibular	Internação	1	1	2	4,3%
Queimadura torácica	Internação	1	0	1	2,2%
Trauma por mordedura	Emergência	3	2	5	10,9%
Total		06	05	11	23,9%

Tabela 4 – Casos acompanhados na rotina da internação e emergência do HV/EVZ/UFG, durante o período de estágio curricular supervisionado, separados por sistemas e seus respectivos diagnósticos definitivos ou sugestivos das espécies canino e felino, seguido dos seus respectivos percentuais (conclusão).

Sistema acometido	Setor	Canino	Felino	Total	%
Sistema nervoso					
Status epilético	Emergência	2	0	2	4,3%
Discopatia degenerativa	Internação	1	0	1	2,2%
Trauma cranioencefálico	Emergência	0	1	1	2,2%
Total		03	01	04	8,7%
Sistema respiratório					
Colapso de traqueia	Emergência	1	0	1	2,2%
Efusão pleural	Emergência	1	0	1	2,2%
Pólipo nasal	Internação	1	0	1	2,2%
Total		03	0	03	6,5%
Sistema reprodutor					
Pós cirúrgico mastectomia	Internação	3	0	3	6,5%
Piometra	Internação	1	0	1	2,2%
Prolapso uterino	Emergência	0	2	2	4,3%
OH Eletiva	Internação	5	0	5	10,9%
Total		09	02	11	23,9%
Sistema urinário					
Cálculo vesical	Internação	1	0	1	2,2%
Doença renal crônica	Internação	1	0	1	2,2%
Insuficiência renal aguda	Internação	1	0	1	2,2%
Obstrução uretral	Emergência	0	1	1	2,2%
Total		03	02	05	10,9%
Sistema sensorial/Visual					
Pós cirúrgico de protusão de terceira pálpebra	Internação	2	0	2	4,3%
Ceratite ulcerativa	Internação	2	0	2	4,3%
Total		04	0	04	8,7%
TOTAL GERAL		32	14	46	100%

Fonte: Elaborado pela autora, (2023).

Dentre as especialidades foram acompanhados 16 atendimentos na cardiologia, 04 na dermatologia, 06 na neurologia, 15 da odontologia, 05 na oftalmologia, 32 na oncologia e 16 na ortopedia. As maiores casuísticas foram nas áreas de cardiologia e oncologia (tabela 5).

Tabela 5 – Casos acompanhados na rotina das especialidades do HV/EVZ/UFG, durante o período de estágio curricular supervisionado, separados por sistemas e seus respectivos diagnósticos definitivos ou sugestivos das espécies canino e felino, seguido dos seus respectivos percentuais (continua).

Especialidades	Caninos	Felinos	Total	%
Cardiologia				
Avaliação pré-cirúrgica (eletrocardiograma e ecocardiograma)	7	0	7	7,4%

Tabela 5 – Casos acompanhados na rotina das especialidades do HV/EVZ/UFG, durante o período de estágio curricular supervisionado, separados por sistemas e seus respectivos diagnósticos definitivos ou sugestivos das espécies canino e felino, seguido dos seus respectivos percentuais (continua).

Especialidades	Caninos	Felinos	Total	%
Cardiologia				
Cardiomiopatia dilatada	1	0	1	1,1%
Degeneração mixomatosa da valva mitral	8	0	8	8,5%
Total	16	0	16	17,0%
Dermatologia				
Dermatite alérgica a picada de pulga	1	0	1	1,1%
Dermatite atópica	1	0	1	1,1%
Leishmaniose	2	0	2	2,1%
Total	04	0	04	4,3%
Neurologia				
Crise epilética	1	1	2	2,1%
Discopatia degenerativa	2	0	2	2,1%
Neoplasia cerebral	1	0	1	1,1%
Shunt portossistêmico	1	0	1	1,1%
Total	05	01	06	6,4%
Odontologia				
Ameloblastoma	1	0	1	1,1%
Fratura em canino superior	1	1	2	2,1%
Gengiviteestomatite linfoplasmocítica	0	1	1	1,1%
Periodontite	11	0	11	11,7%
Total	13	02	15	16,0%
Oftalmologia				
Ceratite ulcerativa	2	0	2	2,1%
Distiquíase bilateral	1	0	1	1,1%
Glaucoma	1	0	1	1,1%
Linfoma intraocular esquerdo	1	0	1	1,1%
Total	05	0	05	5,3%
Oncologia				
Cirúrgica:				
Carcinoma de células escamosas mamário	9	0	9	9,6%
Cisto sebáceo	1	0	1	1,1%
Hemangiossarcoma	2	0	2	2,1%
Linfoma	1	0	1	1,1%
Lipoma	2	0	2	2,1%
Mastocitoma	8	0	8	8,5%
Neoplasia renal	1	0	1	1,1%
Plasmocitoma	1	0	1	1,1%
Sarcoma	1	0	1	1,1%
Quimioterápica:				
Adenocarcinoma	1	0	1	1,1%
Carcinoma de células escamosas	3	0	3	3,2%
Mastocitoma	1	0	1	1,1%
Sarcoma	1	0	1	1,1%

Tabela 5 – Casos acompanhados na rotina das especialidades do HV/EVZ/UFG, durante o período de estágio curricular supervisionado, separados por sistemas e seus respectivos diagnósticos definitivos ou sugestivos das espécies canino e felino, seguido dos seus respectivos percentuais (conclusão).

Especialidades	Caninos	Felinos	Total	%
Total	32	0	32	34,0%
Ortopedia				
Cisto aracnoide	1	0	1	1,1%
Fratura em fêmur	1	0	1	1,1%
Fratura mandibular	0	1	1	1,1%
Fratura em pelve	0	1	1	1,1%
Fratura de rádio e ulna	2	0	2	2,1%
Fratura úmero	1	0	1	1,1%
Lesão muscular em membro torácico direito	1	0	1	1,1%
Luxação de patela	3	0	3	3,2%
Protusão de disco	1	0	1	1,1%
Ruptura de ligamento cruzado	4	0	4	4,3%
Total	14	02	16	17,0%
TOTAL GERAL	89	05	94	100%

Fonte: Elaborado pela autora, (2023).

Durante o período de estagio curricular supervisionado, foi observado que algumas doenças que corriqueiramente são encontradas na região do Tocantins, não possuem tanta recorrência na rotina do HV/EVZ/UFG, como a Leishmaniose e a Erliquiose.

A leishmaniose é uma zoonose de interesse na saúde pública e é obrigatório a sua notificação as autoridades locais. Goiás fica localizado na região centro oeste e faz divisa com os estados do Tocantins e Distrito Federal, que possui algumas áreas consideradas endêmicas para a doença. Araguaína, localizada no Tocantins, possui risco intenso, já Brasília, no Distrito Federal, possui risco, porém baixo. Goiânia, capital de Goiás, e onde fica localizado o HV/EVZ/UFG, não é uma área considerada endêmica, mesmo sendo extremamente próximo desses estados, a ultima estratificação de risco em que ela aparece é na de 2021, onde ficava em último lugar na classificação de baixo risco.

Os casos para leishmaniose diagnosticados no HV/EVZ/UFG, durante o período de estagio curricular supervisionado, foram extremamente baixos, no entanto, não foram realizados muitas investigações e testes nos animais atendidos no hospital, o que contribui para a menor taxa de diagnóstico, já que pode haver subnotificação. Os animais testados positivos para a doença na rotina, foram para atendimento médico com a queixa principal de doença de pele e histórico de viagem para cidades endêmicas.

No HV/EVZ/UFG, o diagnóstico definitivo para erliquiose é realizado somente por meio de teste de Reação em Cadeia da Polimerase (PCR), e o seu custo é alto para a maioria dos tutores que buscam atendimento, o que acaba reduzindo a taxa de diagnóstico para a doença, sendo realizado, na maioria das vezes, apenas o diagnóstico terapêutico, pois não são muitos os tutores que podem arcar com o exame, podendo haver, também, subnotificação.

O tratamento periodontal foi o procedimento cirúrgico mais acompanhado durante o período de estágio curricular, também obteve alta porcentagem nos atendimentos clínicos. O procedimento era realizado pela especialista de odontologia e consistia na limpeza e retirada de tártaro de todos os dentes e extração de dentes que não estavam viáveis. A maior casuística desse procedimento era em animais senis e a alta taxa de pacientes acompanhados na clínica e cirurgia pode ser explicado por alguns fatores, como a estética e o incômodo que as consequências de doença periodontal podem causar, tanto para os tutores como para os animais, como halitose, dor, dificuldade para de alimentar, gengivite, perda de dentes, entre outros.

No setor de emergência, o trauma por mordedura foi a intercorrência mais comum, sendo representada por 5 animais, desses, 3 eram cães e 2 gatos. Dos animais acompanhados, 4 apresentavam trauma em região cervical e um na região de membro. Os traumas por mordedura correspondem a maior parte dos atendimentos emergenciais na veterinária, e na grande maioria das vezes, os animais não chegam antecipadamente ao atendimento, já se apresentando em estado gravíssimo com chances de evoluir para sepse. Dos animais acompanhados 4 evoluíram para quadro de sepse, e desses, 1 veio a óbito.

O HV/EVZ/UFG é referência em oncologia e cardiologia na região, por conta disso, pacientes com histórico de neoplasias ou doenças cardíacas procuram a instituição para atendimento especializado, o que faz com que as taxas de doenças comuns na rotina desses especialistas sejam maiores, como o carcinoma de células escamosas mamário e a degeneração mixomatosa da valva mitral, que foram as doenças com maior casuística durante o período de estágio curricular supervisionado.

Os clínicos gerais também realizavam encaminhamentos médicos para as especialidades, sem custos de consulta para os tutores, logo, se um paciente chega para atendimento com a clínica médica e possui alterações cardiovasculares, indicativos de processo neoplásico, ou alterações que podem ser encaminhadas para os demais especialistas (dermatologia, oftalmologia, ortopedia, entre outros), é realizado o encaminhamento para a especialidade correspondente para uma maior investigação.

3 REVISÃO BIBLIOGRÁFICA

3.1 Anatomia do bulbo ocular

O sistema ocular é constituído pelo bulbo ocular (principal mecanismo da visão) e anexos oculares (que fornece a proteção ocular). É composto por três túnicas: túnica fibrosa (córnea e esclera), túnica uveal (íris, corpo ciliar e coroide) e túnica nervosa (retina e nervo óptico). O meio transparente do olho é composto pelo humor aquoso, a lente, o filme lacrimal e o humor vítreo e são responsáveis pela transmissão do raio luminoso para a retina e ajudam a manter o bulbo distendido. Os anexos oculares, responsáveis pela proteção do bulbo, são: órbita e fáscia orbitária, músculos e gordura extraoculares, pálpebras, terceira pálpebra e conjuntiva (SILVA, 2017).

3.1.1 Pálpebra

A pálpebra é um anexo ocular responsável pela proteção do olho, isso ocorre por meio do reflexo palpebral, remoção de corpos e materiais estranhos da córnea, provendo componentes da lágrima, redistribuindo o filme lacrimal, removendo lágrimas por meio de piscada e provendo aporte de oxigênio à córnea. Sua movimentação ocorre por meio os músculos orbiculares, elevador da pálpebra, de Müller e os músculos superficiais faciais, além disso, também garantem a abertura da fissura palpebral (SILVA, 2017). Os cílios ficam presentes nas pálpebras, e, nos cães, a pálpebra superior possui de duas a quatro fileiras de cílios (GELATT, BEN-SHLOMO, *et al.*, 2021).

3.1.2 Córnea

A córnea está localizada no eixo central e é formada por cinco camadas, sendo elas: filme lacrimal, epitélio anterior, estroma, membrana de Descemet e endotélio (ou epitélio posterior), sendo o filme lacrimal considerado uma camada fisiológica e não anatômica. A córnea possui algumas características, como, disposição organizada e pequenos tamanhos de fibras colágenas (garante a transparência), ausência de vasos sanguíneos e pigmento (SILVA, 2017).

3.2 Afecções ciliares e corneais

3.2.1 Afecções ciliares

3.2.1.1 Triquiase

Cílios com origem em folículo normal, geralmente na pálpebra superior, direcionados para a região de córnea. Podem ser congêntas ou adquiridas, sendo a congênita extremamente comum em cães braquicefálicos. Causa sinais clínicos como irritação, blefarospasmos (contração involuntária da pálpebra), lacrimejamento, ceratite (inflamação da córnea – olho avermelhado), ulcera (lesão em córnea), secreção, entre outros. O tratamento é cirúrgico, com técnicas como ritidectomia, hotz-celsus ou stades (SILVA, 2017).

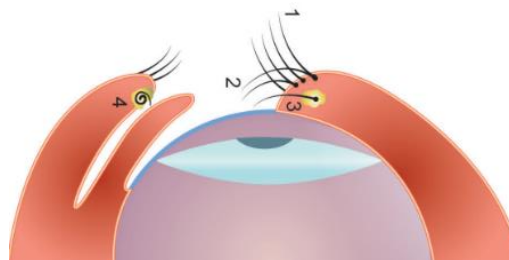
3.2.1.2 Distiquiase

Alteração mais comum em cães, é caracterizada pela presença de cílios anormais presentes na glândula de meibômio, podem ser únicos ou múltiplos e geralmente acometem animais mais jovens por se tratar de algo congênito. Algumas raças como o Shih-tzu e o Bulldog são mais acometidas. O diagnóstico é realizado por meio de exame minucioso com fonte de magnificação como a lâmpada de fenda. Os sinais clínicos mais comuns são epífora (lacrimejamento involuntário), blefarospasmo, ceratite, podendo ser ulcerativa devido à constante irritação da córnea. O tratamento pode ser realizado por meio da eletroepilação, crioterapia (pode causar distorção palpebral na cicatrização), dissecação conjuntiva (pode causar perda da função das glândulas meibomianas) ou, em alguns casos leves, pode ser realizada uma depilação manual (SILVA, 2017).

3.2.1.3 Cílio ectópico

Folículos únicos ou múltiplos localizados na margem interna da pálpebra. Os sinais clínicos são: dor ocular intensa (atrito constante na córnea), lacrimejamento, blefarospasmos, ceratite, podendo ser ulcerativa. Acomete animais entre 1 e 4 anos de idade, sem predisposição de raça. O diagnóstico é realizado com o uso da lâmpada de fenda e o tratamento consiste na remoção cirúrgica do folículo anormal (SILVA, 2017).

Figura 9: Alterações ciliares. 1- Cílio normal; 2- Triquiase; 3- Distiquiase; 4- Cílio ectópico.



3.2.2 Alterações corneais

3.2.2.1 Ceratite ulcerativa superficial e profunda

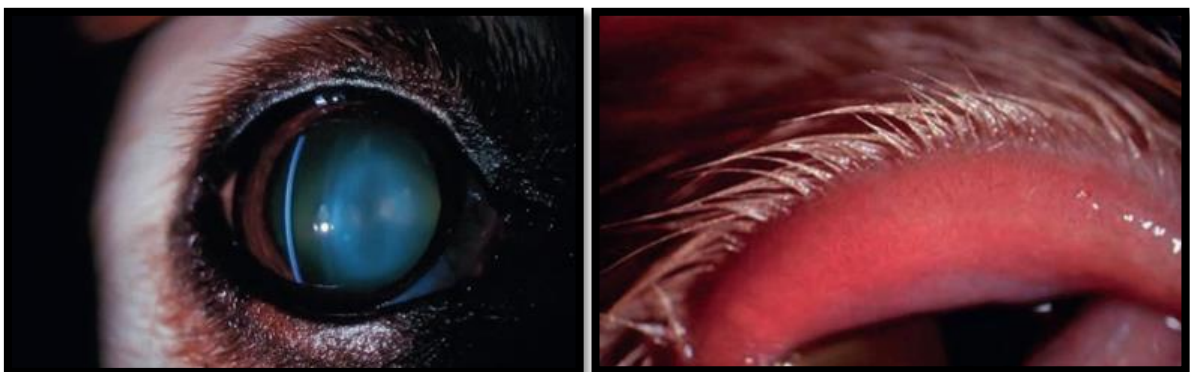
É caracterizada por uma ruptura na superfície corneal que tem tendência a cicatrizar; porém, pode aprofundar-se ou ainda ser refratária. É frequente nos cães de raças braquicefálicas. As principais causas, são: mecânicas (distúrbios de cílios, entrópio, pregas nasais, infecciosas (bacterianas, micóticas, *Pseudomonas aeruginosa*), ceratoconjuntivite seca, traumáticas, afecções do nervo facial ou trigêmeo. O sinal clínico mais comum é blefaroespasmos, mas também pode ser encontrado lacrimejamento, hiperemia conjuntival, edema e vascularização. O diagnóstico deve ser realizado baseado nos sinais clínicos e confirmado com o teste de fluoresceína, que avalia a presença ou não da úlcera e sua profundidade (SILVA, 2017) (GELATT, BEN-SHLOMO, *et al.*, 2021).

3.3 Testes diagnósticos para alterações ciliares e corneais

3.3.1 Lâmpada de fenda

Microscópico de aumento óptico com fonte de luz, permite a visualização das pálpebras, córnea, câmara anterior, íris, cristalino e humor vítreo anterior. É utilizado para diagnóstico de alterações oculares como a ceratite ulcerativa e a distiquíase (SILVA, 2017).

Figura 10: Magnificação utilizando lâmpada de fenda.



Fonte: Gellat, Ben-Shlomo, *et al.*, (2021, p. 581).

3.3.2 Teste de Schirmer

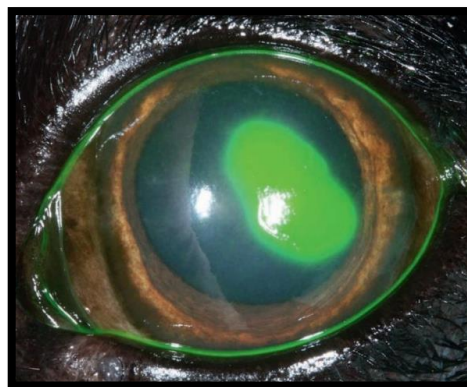
Utilizado para avaliação da produção lacrimal e para diagnóstico da ceratoconjuntivite seca. É realizado utilizando uma fita milimetrada fixada por um minuto entre a pálpebra e a córnea, após esse período é realizada a leitura da fita, no qual os valores de referência para cães

varia de 15 a 25mm/min. Esse teste é realizado sempre antes dos demais testes, pois podem causar interferência no resultado (LAUS, 2007; SILVA, 2017).

3.3.3 Teste de Fluoresceína

É utilizado para diagnóstico de ceratites ulcerativas. É realizado por meio de corantes, como a fluoresceína, que pode possuir coloração amarelada ou verde fluorescente. O teste pode ser realizado por meio de fita corante ou colírio corante, instila-se uma gota em cada olho, aguarda o período de 10 segundos e realiza a inspeção ocular. Os testes positivos coram na região onde está localizado a ceratite ulcerativa, e os negativos o olho permanece sem alteração de pigmento. Isso ocorre pois o epitélio, primeira camada da córnea, é hidrofóbico, ou seja, o corante não consegue se fixar, já o estroma, segunda camada da córnea, é hidrofílica, o que faz com que o corante consiga se fixar, corando a região sem a presença de epitélio (LAUS, 2007; SILVA, 2017).

Figura 11: Olho após a realização do teste de fluoresceína demonstrando resultado positivo ao teste



Fonte: Gellat, Ben-Shlomo, *et al.*, (2021, p. 1097).

3.4 Tratamento para distiquíase

3.4.1 Epilação manual

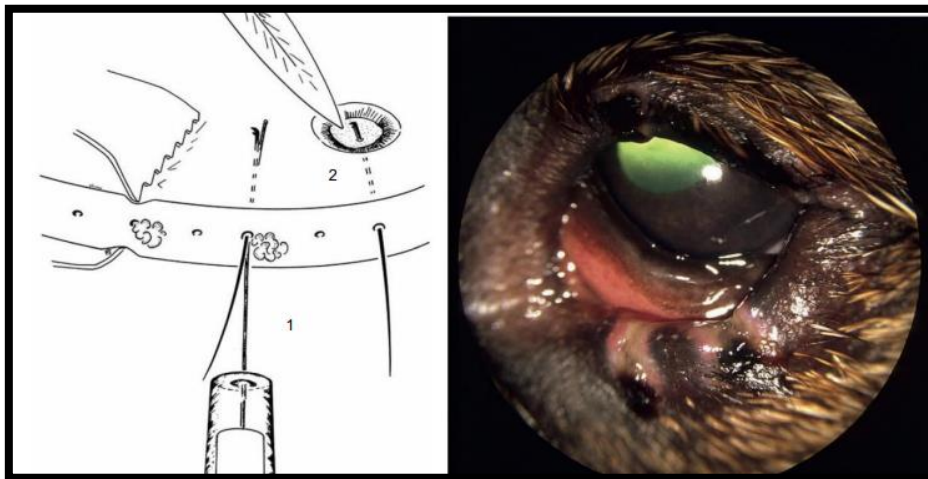
É a técnica mais utilizada para tratamento da distiquíase e consiste na remoção dos cílios de maneira manual com auxílio de pinça de ponta arredonda e lupa para magnificação. É uma técnica muito utilizada por ser simples (podendo ser realizada em ambulatório ou até mesmo pelos tutores), barata, e não necessitar de anestesia geral. Possui alta taxa de recidiva, podendo, ainda, os cílios nascerem mais grossos e fortes após a epilação, dificultando as próximas retiradas. A técnica deve ser realizada periodicamente (a cada 4-6 semanas) e deve ser realizado

o acompanhamento trimestral do paciente (GELATT, BEN-SHLOMO, *et al.*, 2021; LAUS, 2007; SILVA, 2017; LAGUNA SANZ e HERRERA SANZ, 2021).

3.4.2 Eletrocautério

Consiste em uma técnica permanente, na qual é realizada a destruição do folículo por meio de coagulação. É realizada utilizando um fio de aço fino e rígido, acoplado a uma mola, que é introduzido ao longo do cílio (3 a 5 mm de profundidade) na margem da pálpebra até o folículo. A ponta é girada levemente em cada folículo por pelo menos 15 segundos, o ideal é que o cílio se fixe ao fio de aço e a remoção seja realizada sem resistência. Caso contrário, o procedimento deverá ser repetido ou combinado com outro método, como a destruição do folículo através da conjuntiva. Essa técnica pode causar deformação em pálpebra e cicatrizes desagradáveis por conta da alta frequência do equipamento (GELATT, BEN-SHLOMO, *et al.*, 2021).

Figura 12: Técnica de Eletrocautério.

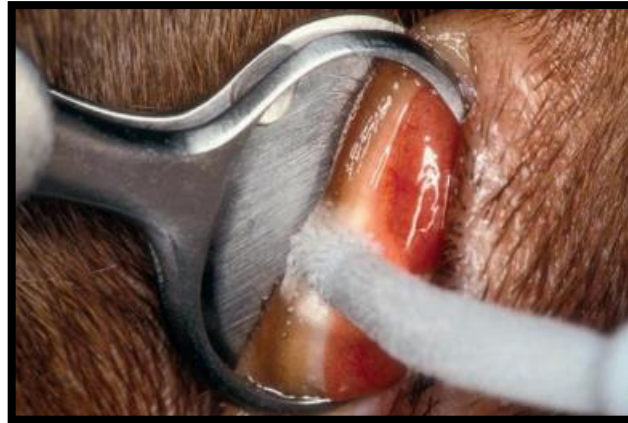

Fonte: Gellat, Ben-Shlomo, *et al.*, (2021, p. 934).

3.4.3 Criocirurgia

É uma das técnicas mais utilizadas de caráter permanente. Consiste na realização de um ciclo duplo de congelamento e descongelamento utilizando sonda de nitrogênio a -25°C (não pode ultrapassar esse limite pois pode causar necrose palpebral), essa temperatura é capaz de destruir o folículo e preservar o tecido palpebral. O primeiro congelamento é realizado em 60 segundos, seguido de um breve descongelamento e um segundo congelamento de 30 segundos. Essa técnica pode causar inchaço local (desaparece em 2-4 dias), despigmentação permanente e cicatrizes desagradáveis em pálpebras (GELATT, BEN-SHLOMO, *et al.*, 2021).

Figura 13: Técnica de criocirurgia.

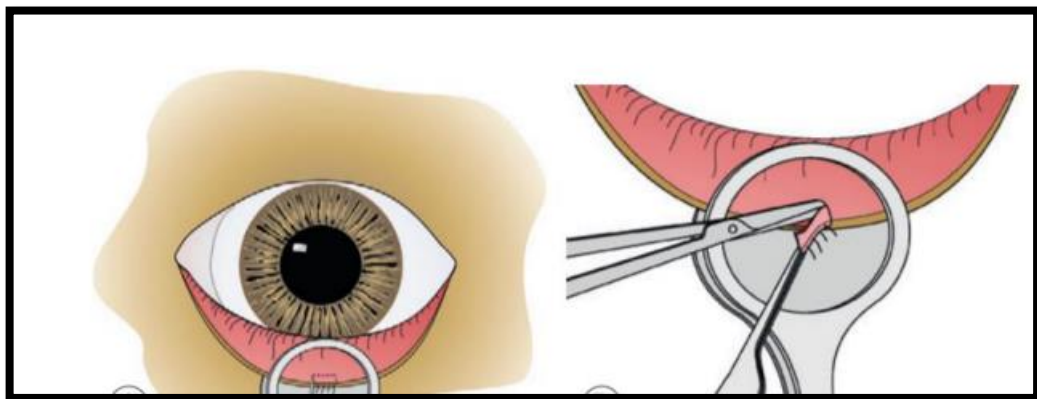


Fonte: Gellat, Ben-Shlomo, *et al.*, (2021, p. 934).

3.4.4 Ressecção tarsoconjuntival

É uma técnica permanente que consiste na remoção cirúrgica dos folículos anormais. São realizadas incisões paralelas com aproximadamente 5 mm de profundidade, anterior e posteriormente aos ductos meibomianos envolvidos. Uma cunha de tecido tarsal é removida junto com os folículos capilares. Essa técnica pode deixar cicatrizes desagradáveis em pálpebras e sua cicatrização é lenta pois acontece por segunda intenção (GELATT, BEN-SHLOMO, *et al.*, 2021).

Figura 14: Técnica de ressecção tarsoconjuntival.



Fonte: Gellat, Ben-Shlomo, *et al.*, (2021).

4 DISTIQUIÁSE BILATERAL ASSOCIADA A CERATITE ULCERATIVA EM CADELA

4.1 Resenha

Foi atendida no Hospital Veterinário da Escola de Medicina Veterinária e Zootecnia da Universidade Federal de Goiás (HV/EVZ/UFG), uma cadela, fêmea, da raça shih-tzu, de um ano e seis meses de idade, pesando 4,8kg.

4.2 Queixa principal

Hiperemia ocular, lacrimejamento e blefarosspasmos em olho esquerdo (OE) há aproximadamente 24 horas com intensificação nas últimas 12 horas quando a paciente começou a apresentar vocalização e sinais clínicos de dor intensa em região ocular.

4.3 Anamnese

Tutora relatou que há aproximadamente 24 horas, a paciente vem apresentando olhos avermelhados e lacrimejamento, sendo de maior intensidade em OE, relata ainda, que nas últimas 12 horas a paciente apresentou vocalização e sinais clínicos de dor intensa em região ocular. Segundo a tutora, a paciente sempre possuiu hábito de coçar bastante os olhos e periodicamente apresentar lacrimejamento, e há 10 meses foi diagnosticada com úlcera de córnea em olho direito (OD), na qual foi tratada com colírios a base de tobramicina, ácido etilenodiaminotetracético 0,35% (EDTA) e Polietileno glicol + propileno glicol (Systane), e medicação sistêmica para dor, como dipirona e cloridrato de tramadol, obtendo melhora clínica e alta médica, sem outras complicações. Negou qualquer outra alteração como presença de diarreia ou vômito e relatou que a paciente não teve alteração na alimentação ou ingestão de água.

4.4 Exame físico

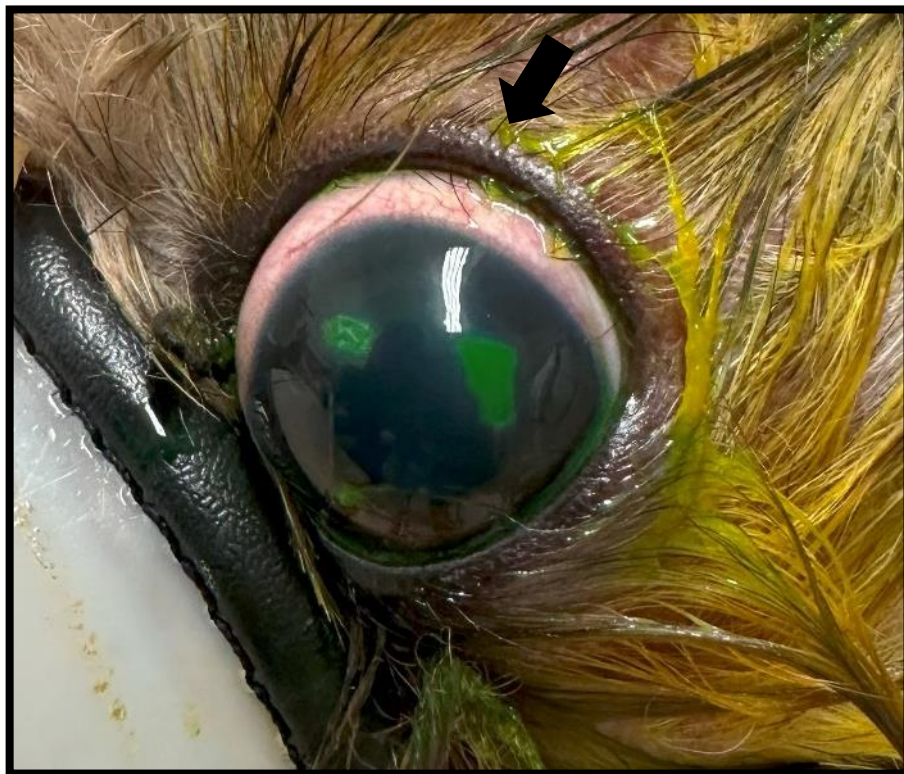Ao exame físico, a paciente se apresentava em alerta, mucosas normocoradas, tempo de preenchimento capilar de 2 segundos, temperatura 38,7°C, ausculta cardíaca normofonética e normorrítmica com frequência de 112 batimentos por minuto, ausculta pulmonar com campos

limpos, sem sons atípicos e com frequência de 48 movimentos por minuto e linfonodos palpáveis com tamanho e consistência normais.

4.5 Exame físico específico

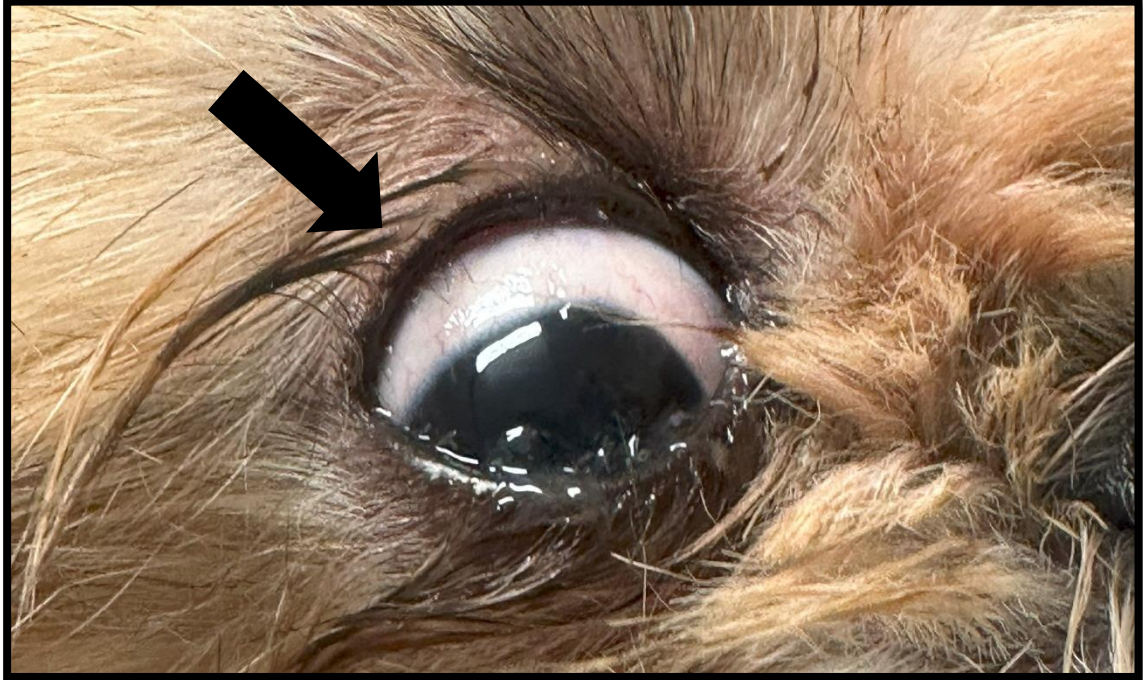
Ao exame específico do globo ocular foi constatado presença de hiperemia conjuntival, úlcera de córnea superficial, blefarospasmos e fotofobia em OE, o OD não possuía alterações dignas de nota. A paciente apresentava, ainda, presença de cílios emergindo da glândula de meibômio, alteração chamada de distiquíase, em ambos os olhos (figuras 9 e 10), nas pálpebras superiores e inferiores. A úlcera encontrada no olho esquerdo correspondia a exata localização dos cílios que estavam emergindo naquele olho.

Figura 15: Paciente da raça Shih-tzu, de 1 ano e 6 meses, atendida na rotina do HV/EVZ/UFG apresentando distiquíase bilateral com destaque para ceratite ulcerativa superficial em olho esquerdo. Seta apontando para região de cílios emergindo da abertura da glândula de meibômio.



Fonte: Arquivo pessoal, (2023).

Figura 16: Olho direito de paciente canina, Shih-tzu, de 1 ano e 6 meses, com distiquíase bilateral atendida na retina do HV/EVZ/UFG. Seta apontando para região de cílios emergindo da abertura da glândula de meibômio.



Fonte: Arquivo pessoal, (2023).

4.6 Exames complementares

Foram solicitados como exames diagnósticos complementares o teste de Schirmer, o teste de coloração com colírio de fluoresceína e utilização de lâmpada de fenda para correto diagnóstico da úlcera e distiquíase.

4.6.1 Lâmpada de fenda

No uso da lâmpada de fenda observou-se com mais detalhes a presença de inúmeros cílios emergindo da rima palpebral superior e inferior de olho esquerdo e direito, ocasionando traumatismo em córnea, úlcera de córnea superficial em OE e hiperemia conjuntival bilateral. As outras estruturas oculares se encontravam sem alteração.

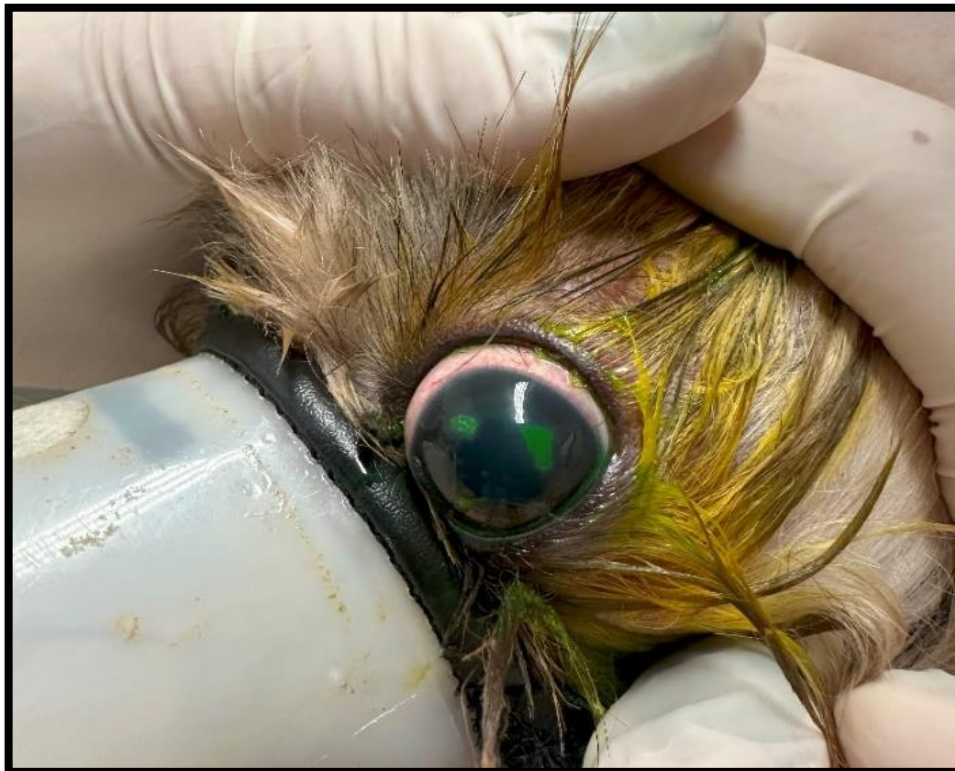4.6.2 Teste de Schirmer

No teste de Schirmer, os resultados obtidos foram: 25mm/min em OE e 20mm/min em OD, ambos dentro dos padrões de referência (variação de 15mm/min a 25mm/min), sendo justificado o aumento lacrimal do OE pela inflamação presente desencadeada pela úlcera de córnea.

4.6.3 Teste de Fluoresceína

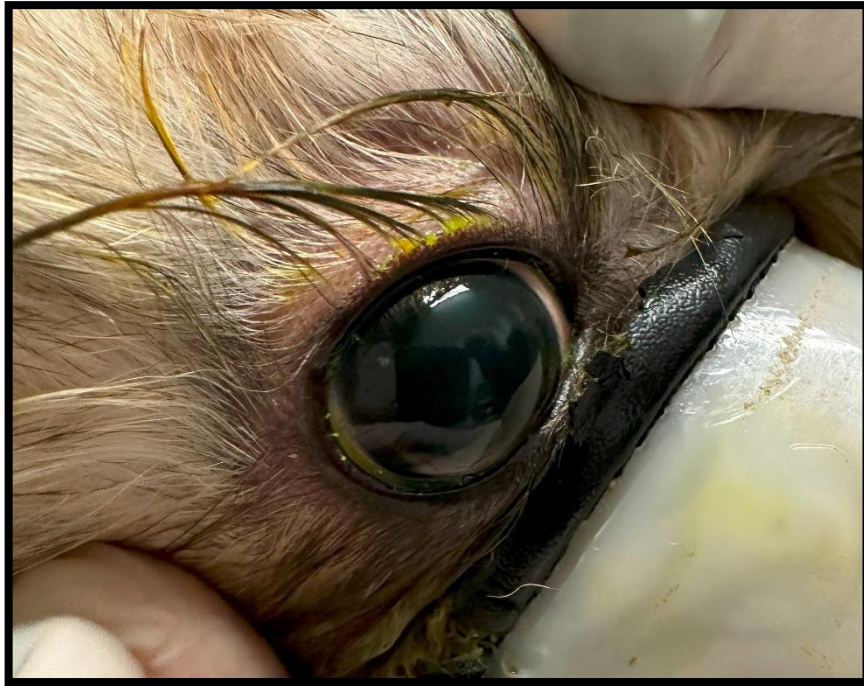No teste de fluoresceína, o OE foi positivo, constatando a presença de 2 (duas) úlceras de córnea, ambas sem depressão, sendo considerada superficial, a primeira localizada 12h pericentral com formato circular e a outra localizada 3h de formato geográfico (figura 11). O OD foi negativo ao teste (figura 12).

Figura 17: Olho esquerdo de paciente canina, Shih-tzu, de 1 ano e 6 meses, após a utilização do colírio de fluoresceína evidenciando duas ceratites ulcerativas superficiais, uma localizada 12h pericentral com formato circular e a outra localizada 3h com formato geográfico.



Fonte: Arquivo pessoal, (2023).

Figura 18: Olho direito de paciente canina, Shih-tzu, de 1 ano e 6 meses, após a utilização do colírio de fluoresceína demonstrando resultado negativo.



Fonte: Arquivo pessoal, (2023).

4.7 Tratamento

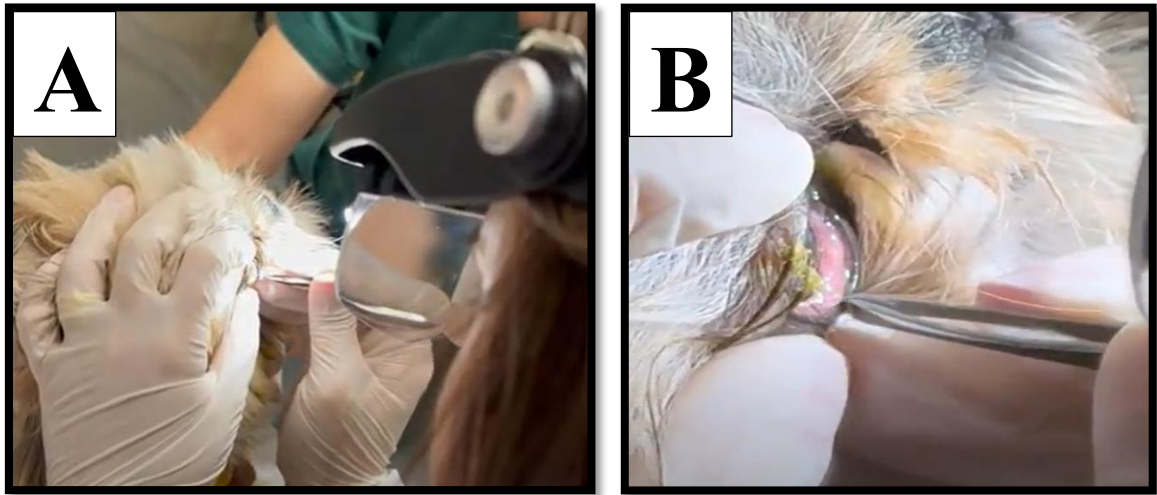
O tratamento sugerido para a distiquíase foi a epilação manual dos cílios que estavam emergindo da rima palpebral e para casa, como tratamento para a ceratite ulcerativa, foram prescritos analgésicos (tramadol 4mg/kg, VO, TID, durante 5 dias e dipirona 25mg/kg, VO, TID, durante 5 dias), anticolinérgico (atropina 1% colírio, 1 gota em OE, SID, durante 3 dias), antibioticoterapia (tobramicina colírio, 1 gota em OE, QID, durante 7 dias) e utilização de colar elizabetano.

4.8 Tratamento ambulatorial

A epilação manual foi realizada em consultório e para sua realização a paciente precisou ser tranquilizada para melhor manipulação ocular, para isso foi utilizado butorfanol 0,3mg/kg/IM e analgésico ocular de Cloridrato de Proparacaina (Anestalcon® colírio) bilateral. A epilação foi realizada em pálpebra superior e inferior de olho esquerdo e direito de

forma completa utilizando lupa de pala e pinça de ponta arredonda (figura 13). Foi solicitado retorno após 3 dias para nova avaliação.

Figura 19: Tratamento da distiquíase com epilação manual utilizando pinça de ponta arredonda (B) e lupa de pala (A) em paciente canina, Shih-tzu, de 1 ano e 6 meses.




Fonte: Arquivo pessoal, (2023).

4.9 Retorno

O retorno foi realizado 3 dias após a primeira consulta, a paciente se apresentava ativa, sem indicativos de dor e parâmetros dentro da normalidade. A tutora relatou que a paciente havia evoluído bem, não apresentando novos episódios de vocalização por dor e reduzindo totalmente os blefarospasmo. Ao exame ocular a paciente não apresentava indicativos de ceratite ulcerativa, e a mucosa ocular já se apresentava sem alteração. Foi repetido o teste de fluoresceína, na qual o resultado foi negativo em ambos os olhos (figura 14), obtendo sucesso no tratamento da ceratite ulcerativa no OE. Foi realizado, ainda, a epilação de alguns cílios remanescentes que não foram retirados no primeiro momento, utilizando apenas o colírio anestésico de Cloridrato de Proparacaina (Anestalcon® colírio). Com a resposta positiva ao tratamento, foi suspenso o uso da tobramicina e prescrito como tratamento apenas a utilização de colírio lubrificante a base de hialuronato de sódio (HyabaK®, 1 gota bilateral, QID, uso contínuo). Foi sugerido avaliação trimestral ocular, para monitoração e epilação caso haja surgimento de novos cílios.

Figura 20: Teste de fluoresceína realizado no retorno nos olhos direito e esquerdo em paciente canina, Shih-tzu, de 1 ano e 6 meses, com resultado negativo. Olho direito (A) e olho esquerdo (B).



Fonte: Arquivo pessoal, (2023).

4.10 Prognóstico

Pela distinquíase ser uma condição genética e a taxa de recidiva em tratamentos com a epilação manual ser alta, há a necessidade de acompanhamentos períodos, de preferência trimestral, para evitar a formação de novas ceratites ulcerativas e problemas mais graves desencadeados por úlceras não tratadas e evolutivas, como a perda da visão. Por esse motivo o prognostico tende a ser reservado. O prognostico para a ceratite ulcerativa é considerado bom, caso a causa base seja removida e o tratamento seguido de maneira correta.

5 DISCUSSÃO

A distiquíase é uma alteração comum, sendo a mais comum das condições envolvendo os cílios e pálpebras e sua etiologia é desconhecida, embora seja considerada hereditária (BERNIS, EURIDES e BERNIS FILHO, 1988). Algumas raças possuem predisposição para o desenvolvimento dessa alteração, como o Shih-tzu, que está entre as raças mais acometidas pela distiquíase, além disso, é comumente diagnosticada em animais jovens, podendo os novos cílios emergir até os 18 meses de idade (GELATT, BEN-SHLOMO, *et al.*, 2021; SILVA, 2017), essas características se assemelham ao caso apresentado, em que se trata de uma paciente jovem, de 1 ano e 6 meses, da raça Shih-tzu.

A triquíase e o cílio ectópico são diagnósticos diferenciais para a distiquíase, sendo ambas alterações em cílios. Elas são diferenciadas pela sua localização, na qual a triquíase se caracteriza por cílios ou pelos de localização fisiológica mas que crescem em direção a córnea e os cílios ectópicos por pelos anômalos emergindo da conjuntiva palpebral em direção a superfície ocular, possuem difícil remoção, sendo recomendado a exérese cirúrgica (LAUS, 2007; LAGUNA SANZ e HERRERA SANZ, 2021), essas alterações podem estar em conjunto, porém, a paciente apresentava apenas cílios emergindo da glândula de meibômio, de fácil visualização e remoção, sendo diagnosticada, apenas, com distiquíase.

Sinais clínicos como lacrimejamento, hiperemia ocular, blefarospasmos, ceratoconjuntivite com comprometimento da córnea, incômodo e desconforto ocular são as queixas principais mais comuns observadas em pacientes com distiquíase (GELATT, BEN-SHLOMO, *et al.*, 2021; SILVA, 2017; LAUS, 2007), esses sinais clínicos foram relatados pela tutora e observados no momento da consulta. Segundo Silva (2017), o incômodo e o desconforto ocular são justificados pela constante irritação na córnea causada pelos cílios e quando há ceratite ulcerativa concomitante o desconforto se torna mais intenso (LAUS, 2007).

Ao exame físico, a paciente não apresentou alterações, porém, no exame físico específico oftálmico foram visualizados inúmeros cílios anormais e múltiplos emergindo das glândulas de meibômio, os cílios estavam presentes em ambas as pálpebras superiores e inferiores e direcionados para a região de córnea, essas alterações foram descritas por Gelatt, Ben-Shlomo, *et al.*, (2021) em pacientes com distiquíase, na qual classificou essa alteração como cílios anormais, podendo ser únicos ou múltiplos que emergem da glândula de meibômio, e que, na maioria das vezes, se apresentam bilateral.

Além disso, a paciente apresentava sensibilidade ocular, hiperemia conjuntival, blefarospasmos e fotofobia, de maior intensidade em olho esquerdo, onde também apresentava lesões corneais, esses sinais clínicos foram descritos por Gelatt, Ben-Shlomo, *et al.*, (2021) e Laus (2007) como característicos de ceratite ulcerativa.

A paciente apresentava duas lesões na córnea do olho esquerdo, de localização pericentral (formato circular) e canto lateral esquerdo (formato geográfico), além disso, eram correspondentes a localização exata dos cílios que estava emergindo da glândula de meibômio naquele olho, essa é uma das formas, segundo Bernis, Eurides e Bernis Filho (1988), para correlacionar a ceratite ulcerativa a distiquíase.

As ceratites ulcerativas são caracterizadas por uma ruptura no epitélio da córnea e podem variar de superficial a profunda, e quando está associada a distiquíase, o aspecto dos cílios (grossos, longos, finos, curtos) e o tempo de evolução, pode indicar o grau da lesão (LAGUNA SANZ e HERRERA SANZ, 2021; GELATT, BEN-SHLOMO, *et al.*, 2021), são, ainda, consideradas emergência oftálmica, pois podem progredir para uma descemetocele ou para uma perfuração de córnea, que podem ser irreversíveis e gerar perda da visão (LAUS, 2007). A paciente do presente relato possuía cílios anormais de aspecto fino e longo, e, segundo a tutora, os sinais clínicos iniciaram há 24 horas, o que sugere, juntamente com a clínica, uma ceratite ulcerativa superficial.

A anamnese, juntamente com os sinais clínicos e o exame físico foram importantes para o diagnóstico da distiquíase e da ceratite ulcerativa. Foram solicitados exames complementares (teste de fixação de corante, lâmpada de fenda e teste de Schirmer) como complementação para o fechamento do diagnóstico (LAGUNA SANZ e HERRERA SANZ, 2021) e melhor avaliação das lesões.

O exame com a lâmpada de fenda permite a visualização e caracterização dos cílios anormais e a classificação das lesões corneais, que podem variar de epitelial, estromal ou profunda e descemética (LAGUNA SANZ e HERRERA SANZ, 2021), no caso da paciente do presente relato, as lesões observadas em olho esquerdo foram classificadas como lesão corneal epitelial. Na observação das pálpebras foi possível observar os cílios anormais (múltiplos e finos), na qual estavam presentes nas pálpebras superiores e inferiores de olho esquerdo e direito.

Os testes de fixação de corantes, como a fluoresceína, que coram o estroma subjacente e demonstram a ausência de epitélio, são utilizados para fechar o diagnóstico das ceratites ulcerativas, pois caracterizam ou não sua presença (SILVA, 2017; LAGUNA SANZ e

HERRERA SANZ, 2021), o teste consiste na aplicação do colírio corante nos olhos, aguardar por 10 segundos e remover todo o corante com solução fisiológica e gaze. O teste foi utilizado em ambos os olhos da paciente como teste confirmatório, sendo apenas o olho esquerdo positivo.

O teste de Schirmer foi realizado para descartar a ceratoconjuntivite seca, que é uma outra causa comum para o surgimento da ceratite ulcerativa, e os cães da raça Shih-tzu possuem grande predisposição a desenvolver (BERNIS, EURIDES e BERNIS FILHO, 1988). Esse teste tem como objetivo auxiliar na quantificação direta da lágrima, e sua realização consiste em utilizar uma fita absorvente milimetrada entre a pálpebra inferior e a córnea fixando na região por 1 minuto, e após esse período, realizar a avaliação imediata, sendo os valores de referência para cães entre 15mm/min a 25mm/min (BERNIS, EURIDES e BERNIS FILHO, 1988).

A paciente apresentou os valores dentro da referência, sendo o olho direito com 20mm/min e o olho esquerdo limítrofe, apresentando 25mm/min, que é compatível com os sinais clínicos de ceratite ulcerativa superficial, que causa um aumento na produção de lágrima relacionado, principalmente, a inflamação e ao blefarospasmo (STADES, BOEVÉ, *et al.*, 1999).

O tratamento de escolha para a distíquiase foi a epilação manual dos cílios anormais que estavam emergindo da glândula de meibômio, embora essa técnica não seja, hoje, a mais preconizada por diferentes autores, pela grande recidiva dos cílios removidos e por crescerem mais fortes depois de removidos, dificultando as epilações seguintes (LAGUNA SANZ e HERRERA SANZ, 2021), por esses adendos, foi recomendado a tutora a avaliação trimestral ocular da paciente e a remoção dos novos cílios.

A técnica de epilação manual ainda é a mais utilizada, pois se trata de um tratamento simples que não precisa de anestesia geral e pode ser realizada, inclusive, pelos tutores em intervalos regulares, de 3 a 4 semanas, se houver poucos pelos. Esse método também possui a vantagem de detecção mais rápida em caso de irritação ocular causada pelos cílios (STADES, BOEVÉ, *et al.*, 1999; GELATT, BEN-SHLOMO, *et al.*, 2021), porém, a escolha da técnica deve levar em conta o temperamento do paciente, pois cães que possuem resistência a epilação devem ser tranquilizados, e pela frequência que deve ser realizada, a técnica já não se torna recomendada. A escolha da técnica foi justificada por ser mais simples e menos agressiva a paciente, não causando destruição das glândulas de meibômio e adjacentes, a destruição dessas glândulas pode levar a perda de lubrificação do olho, causando como consequência ceratoconjuntivite seca.

O tratamento preconizado é aquele que possui fator permanente, afinal, o objetivo principal do tratamento é a destruição do folículo piloso para que não haja recidiva do caso e os pelos voltem a crescer (LAGUNA SANZ e HERRERA SANZ, 2021). Existem diferentes técnicas que podem ser utilizadas, como o eletrocautério, onde o folículo piloso é destruído pela coagulação, a criocirurgia que consiste em duplo congelamento a -25°C seguido de descongelamento e a ressecção tarsoconjuntival, na qual são realizadas duas incisões com profundidade de 4 a 5 mm na margem palpebral e logo após é realizada a excisão da porção. Todos esses métodos requerem anestesia geral e uso de microscópio cirúrgico de ampliação adequada (5-10x) (GELATT, BEN-SHLOMO, *et al.*, 2021), além disso, possuem custo elevado. Os métodos mencionados não foram utilizados na paciente do relato com a justificativa de que são agressivos e possuem consequências graves, como a ceratoconjuntivite seca.

As ceratites ulcerativas podem cicatrizar, na maioria das vezes, de maneira espontânea, caso a causa base seja removida, porém, a tobramicina colírio foi adicionada ao tratamento como antibiótico local, para prevenir infecções secundárias causadas por bactérias, uma vez que a perda do epitélio favorece a adesão bacteriana no estroma, gerando agravamento do quadro (GELATT, BEN-SHLOMO, *et al.*, 2021; LAUS, 2007).

Além da tobramicina, foi utilizado a atropina 1% colírio que é um cicloplégico que age diminuindo a dor e o desconforto ocular, segundo Gelatt, Bem-Shlomo, *et al.* (2021), o uso tópico 1-2 vezes ao dia ajuda a controlar o espasmo da musculatura ciliar, a pupila dilatada e o desconforto ocular associado à uveíte secundária causada pela distiquíase e a ceratite ulcerativa.

Uma outra opção que poderia ser utilizada no tratamento da ceratite ulcerativa, são os colírios a base de sulfato de condroitina, hialuronato de sódio e soro sanguíneo (LAUS, 2007), pois auxiliam na aceleração da cicatrização. No entanto, apenas no retorno foi prescrito hialuronato de sódio (HyabaK®), como uso contínuo.

O uso do colar elizabetano foi recomendado pois faz parte do tratamento de todas as afecções oftálmicas e deve ser sempre empregado (LAGUNA SANZ e HERRERA SANZ, 2021). O uso incorreto ou o não uso pode acarretar em auto traumatismo, já que essas alterações causam desconforto e dor, levando o animal a coçar ou esfregar os olhos em objetos, agravando o caso.

Nas ceratites ulcerativas descomplicadas, na qual a causa base pode ser retirada, como as que ocorrem pela distiquíase, o tempo para resolução pode variar de 2-6 dias (GELATT, BEN-SHLOMO, *et al.*, 2021), sendo condizente com o tempo de recuperação da paciente, que obteve melhora clínica e cicatrização total da ceratite ulcerativa em 3 dias.

Outras alterações relatadas em pacientes com distiquíase são o entrópio secundário, que pode ser gerado pelos blefarosspasmos e os cílios ectópicos, que é propenso em animais com distiquíase (GELATT, BEN-SHLOMO, *et al.*, 2021; LAUS, 2007), porém, essas alterações não foram observadas na paciente do presente relato. As ceratites ulcerativas, no entanto, estão comumente relacionadas a distiquíase (GELATT, BEN-SHLOMO, *et al.*, 2021), e sua evolução, caso não haja tratamento, pode causar úlceras profundas e graves que podem levar a perda do olho.

Doenças sistêmicas comuns que levam a alterações oculares, como a leishmaniose, erliquiose e a cinomose (NELSON e COUTO, 2015), devem sempre ser investigadas e consideradas como diagnósticos diferenciais em caso de pacientes com afecções oftálmicas, assim como a investigação de ceratoconjuntivite seca, que tem como consequência a ceratite ulcerativa, a investigação, nesse caso, pode ser feita por meio do teste de Schirmer, como foi realizado na paciente do relato. As alterações ciliares e palpebrais, como a distiquíase apresentada pela paciente do relato, por outro lado, passam despercebidos pelos clínicos, sendo de grande importância a avaliação minuciosa das pálpebras, principalmente em animais de raças predispostas e com queixa de alteração ocular.

O prognóstico, segundo a literatura, é favorável para ambas as alterações, apesar da cicatrização das ceratites ulcerativas algumas vezes ocorrer de forma demorada, levando até 6 semanas. A literatura classifica a distiquíase como favorável, porém, no presente caso, o prognóstico tende a ser reservado, pois a técnica utilizada apresenta recidivas e a colaboração do tutor é extremamente necessária para o sucesso do tratamento, por isso, é importante que mantenha uma rotina de retornos ao médico veterinário frequente. Essas recomendações devem ser informadas ao tutor no momento da consulta (STADES, BOEVÉ, *et al.*, 1999; LAGUNA SANZ e HERRERA SANZ, 2021).

6 CONSIDERAÇÕES FINAIS

A disciplina de estágio curricular supervisionado obrigatório foi extremamente importante para o meu crescimento e desenvolvimento profissional. Nela eu pude conhecer um local diferente, com uma casuística e rotina diferente das que eu já vivenciei, além de aprender com diversos especialistas de referência que atendem no HV e colocar em prática todo o conhecimento adquirido durante os anos de graduação.

A rotina no HV era intensa e eu pude acompanhar diversas áreas do meu interesse, como a cardiologia, oncologia e a emergência, e conhecer mais de perto outras áreas, como a neurologia, oftalmologia e a ortopedia. Na área de cirurgia, não obtive muito rendimento, pois as atividades para os estagiários eram mais restritas, sendo a grande maioria delas executadas pelos veterinários residentes. Na área de clínica médica, o conhecimento e vivência foi enorme, porém, ainda houve falhas, principalmente quando se trata da parte de realização de procedimentos práticos da rotina, atividades essas também realizadas pelos veterinários residentes. Apesar dos adendos, minhas expectativas foram supridas, e a bagagem de conhecimento que trouxe foi satisfatória.

O presente trabalho relatou um caso acompanhado da rotina do HV sobre distiquíase, alteração de cílios extremamente comum e com grande prevalência em cães da raça Shih-tzu. Com base na literatura consultada, o tratamento de eleição no caso não consistiu no mais recomendado, pois possui alta taxa de recidivas e pode, ainda, agravar as novas crises, pois os pelos tendem a crescer mais grossos, aumentando o nível de atrito na córnea, causando traumatismos mais graves, possuindo contras maiores que prós quando comparada a outras alternativas terapêuticas.

Além disso, as alterações oculares bilaterais, leva o clínico na maioria das vezes a suspeitar de algo sistêmico levando a alterações oculares e não a algo relacionado unicamente ao olho. Por isso, é sempre importante a avaliação ocular minuciosa juntamente com a avaliação do paciente como um todo, avaliando a raça e suas predisposições, afim de diagnosticar precocemente alterações oculares como a distiquíase, evitando consequências mais graves.

REFERÊNCIAS

- BERNIS, Walter O.; EURIDES, Duvaldo; BERNIS FILHO, Walter O. **Manual de Oftalmologia Veterinária**. Belo Horizonte, 1989.
- DA CUNHA, Olicies. **Manual de Oftalmologia Veterinária**. Universidade Federal do Paraná. Palotina: Universidade Federal do Paraná, 2008, 88 p.
- DA SILVEIRA, Thiago J. **Principais abordagens cirúrgicas das afeções de pálpebras e cílios de cães e gatos**: revisão bibliográfica. Universidade Federal da Paraíba. Areia, 98 p.
- SILVA, Aline C. E. da. **Oftalmologia veterinária**. Londrina: Editora e Distribuidora Educacional S.A, 2017. *E-book*.
- GELATT, Kirk N. *et al.* **Veterinary Ophthalmology**. Wiley Blackwell. 6. ed, 2021, 2752 p.
- KONIG, Horst E.; LIEBICH, Hans-Georg. **Anatomia dos animais domésticos**. Tradução de Régis Pizzato. Artmed, 6. Ed, 2016, 824 p.
- LAGUNA SANZ, Fernando; HERRERA SANZ, Fernando. **Oftalmologia 3D em cães**. São Paulo: MedVet, 2021.
- LAUS, José L. **Oftalmologia Clínica e Cirúrgica em Cães e Gatos**. São Paulo: Roca, 2007.
- NELSON, Richard W.; COUTO, Guillermo C. **Medicina Interna de Pequenos Animais**. 5. ed. Rio de Janeiro: Elsevier, 2015.
- STADES, Frans C. *et al.* **Ophthalmology for the Veterinary Practitioner**. Tradução de Miriam Rotenberg Ostroscki. Schlütersche, 2007.