



**UNIVERSIDADE FEDERAL DO TOCANTINS
CAMPUS UNIVERSITÁRIO DE ARAGUAÍNA
CURSO DE GRADUAÇÃO EM MEDICINA VETERINÁRIA**

THAIS ISAIAS DOS SANTOS

RELATÓRIO DE ESTÁGIO CURRICULAR SUPERVISIONADO
Cistite relacionada à hiperplasia prostática benigna em cães: Relato de caso.

ARAGUAÍNA/TO
2022

THAIS ISAIAS DOS SANTOS

RELATÓRIO DE ESTÁGIO CURRICULAR SUPERVISIONADO
Cistite relacionada à hiperplasia prostática benigna em cães: Relato de caso.

Relatório de Estágio Curricular Supervisionado apresentado ao Curso de Medicina Veterinária da Universidade Federal do Tocantins como requisito parcial à obtenção do grau de bacharel em Médica Veterinária.

Orientador: Prof. Dr. Alberto Yim Junior

ARAGUAÍNA/TO
2022

Dados Internacionais de Catalogação na Publicação (CIP)
Sistema de Bibliotecas da Universidade Federal do Tocantins

I74r Isaias dos Santos , Thais.

Relatório de estágio curricular supervisionado : Cistite relacionada à hiperplasia prostática benigna em cães: Relato de caso. / Thais Isaias dos Santos . – Araguaína, TO, 2022.

70 f.

Monografia Graduação - Universidade Federal do Tocantins – Câmpus Universitário de Araguaína - Curso de Medicina Veterinária, 2022.

Orientador: Alberto Yim Junior

1. Cistite. 2. Cão . 3. Finasterida . 4. Orquiectomia . I. Título

CDD 636.089

TODOS OS DIREITOS RESERVADOS – A reprodução total ou parcial, de qualquer forma ou por qualquer meio deste documento é autorizado desde que citada a fonte. A violação dos direitos do autor (Lei nº 9.610/98) é crime estabelecido pelo artigo 184 do Código Penal.

Elaborado pelo sistema de geração automática de ficha catalográfica da UFT com os dados fornecidos pelo(a) autor(a).


THAIS ISAIAS DOS SANTOS

Relatório de Estágio Curricular Supervisionado
apresentado ao Curso de Medicina Veterinária
da Universidade Federal do Tocantins como
requisito parcial à obtenção do grau de bacharel
em Médica Veterinária.

Orientador: Prof. Dr. Alberto Yim Junior

Aprovado em 01/07/2022

BANCA EXAMINADORA



Prof. Dr. Alberto Yim Junior, Orientador, UFT

Prof. Dr. Fabiano Mendes de Cordova, Examinador, UFT

Prof. Dra. Rozana Cristina Arantes, Examinadora, UFT

“A educação é o nosso passaporte para o futuro, pois o amanhã pertence às pessoas que se preparam hoje.”

-Malcolm X

堂々と進む

AGRADECIMENTOS

Transmito aqui a minha profunda gratidão ao meu pai, que foi parte fundamental para que este sonho fosse possível, por ser tão forte e fazer de mim uma pessoa forte. Agradeço também às minhas irmãs, Lais e Renata, por estarem sempre ao meu lado. Ao meu irmão Marcelo, onde estiver, espero que esteja orgulhoso de mim.

Manifesto também minha gratidão ao meu namorado Gustavo por ser um grande companheiro durante essa longa jornada.

Agradeço aos meus amigos Kora, Rebecca, Jheff, Julia, Beta, Tony, João Gabriel, Andréa e Thalys que sempre me deram forças para conseguir seguir em frente.

Agradeço também a todos que estiveram comigo durante o período de estágio, vocês sempre estarão no meu coração, Karlany, Felipe, Dra. Daiane F., Dr. Leonardo Burns, Dr. Isaac Pacheco, Dra. Lucimara, Dra. Ana Clara, Dra. Marilac, Dr. Johan e Dra. Adriana, vocês são minhas referências!

Agradeço aos companheiros da Sokka Gakai, em especial ao André que me recebeu em Araguaína de braços abertos sendo parte essencial para minha integração na cidade.

Ainda, gostaria de estender este agradecimento para uma profissional que foi a base para que eu pudesse me manter psicologicamente estável, e isso me foi inestimável para que pudesse chegar até aqui, muito obrigada Dra. Paula.

Agradeço todos aqueles que me receberam de forma tão calorosa em suas vidas durante minha graduação, me fazendo sentir como parte de suas famílias, sempre me tratando com muito carinho, obrigada Sr. Fernando, Sra. Tânia, Sra. Tereza, Sra. Andréa Nakao, Dona Maria (mãe postiça) e Lis.

Agradeço também aos meus amigos do Centro de Castração de Araguaína, que me proporcionaram vivências maravilhosas na medicina veterinária.

E por último e não menos importante, gostaria de agradecer ao meu orientador Dr. Alberto Yim, por fazer desta reta final algo mais leve.

RESUMO

O estágio curricular supervisionado foi realizado em dois locais, na Clínica Veterinária Universitária da Universidade Federal do Norte do Tocantins, sob supervisão do médico veterinário Dr. Leonardo Vaz Burns, e na Animais Centro Veterinário sob a supervisão do médico veterinário Isaac Avelino Pacheco, sendo que ambos foram realizados na área de clínica de pequenos animais. O estágio obrigatório ocorreu no período entre 07 de março e 16 de maio de 2022, totalizando 390 horas. O presente relatório descreve a estrutura física dos locais de estágio, as atividades desempenhadas e as casuísticas clínicas acompanhadas. Durante o período de estágio houve a oportunidade de acompanhar diversos casos clínicos, habituando-se à rotina da clínica médica e eventuais procedimentos da clínica cirúrgica na área de pequenos animais. Durante o estágio obrigatório, foi atendido um cão de 9 anos de idade, SRD, macho, não castrado, pesando 16,85 kg, que apresentava como queixa principal o gotejamento esporádico de sangue pelo pênis. Durante a anamnese, também foi relatado um aumento na frequência urinária, mas com redução de volume. Na avaliação física constatou-se dor à palpação abdominal e hiperemia focal em região da glândula. Devido à apresentação clínica do paciente, foram solicitados exames complementares que sugeriram cistite leve e hiperplasia prostática benigna (HPB). Realizou-se o tratamento para cistite e também o tratamento da HPB através da administração de finasterida por 15 dias. Posteriormente o animal foi submetido à orquiectomia terapêutica. Assim, o presente trabalho traz um relato de caso sobre a hiperplasia prostática benigna no cão associando a uma revisão de literatura sobre o tema.

Palavras-chave: Cistite. Cão. Finasterida. Orquiectomia.

ABSTRACT

The supervised curricular internship was carried out in two locations, at Universidade Federal do Norte do Tocantins University Veterinary Clinic, under the supervision of the veterinarian Dr. Leonardo Vaz Burns, and at the Animais Centro Veterinário under the supervision of the veterinarian Isaac Avelino Pacheco, both of them were carried out in the small animal clinic area. The mandatory internship took place between March 7 and May 16, 2022, totaling 390 hours. This report describes the physical structure of the internship sites, the activities performed and the clinical cases monitored. During the internship period, there was the opportunity to follow several clinical cases, getting used to the routine of the medical clinic and eventual procedures of the surgical clinic in the area of small animals. During the mandatory internship, a 9-year-old male mixed-breed dog, not neutered, weighing 16.85 kg, was seen, whose main complaint was sporadic dripping of blood from the penis. During the anamnesis, an increase in urinary frequency was also reported, but with a reduction in volume. Physical evaluation revealed pain on abdominal palpation and focal hyperemia in the glans region. Due to the patient's clinical presentation, complementary exams were requested that suggested mild cystitis and benign prostatic hyperplasia (HPB). Treatment was performed for cystitis and also the treatment of BPH through the administration of finasteride for 15 days. Subsequently, the animal was submitted to therapeutic orchiectomy. Thus, the present work presents a case report on benign prostatic hyperplasia in the dog associated with a literature review on the subject.

Keywords: Cystitis. Dog. Orchiectomy. Finasteride.

LISTA DE ILUSTRAÇÕES

Figura 1. Fachada da Clínica Veterinária Universitária da UFNT	16
Figura 2. Recepção da CVU-UFNT	17
Figura 3. Consultório veterinário da CVU-UFNT.	17
Figura 4. Área para internação de gatos com lotação máxima de sete animais.	18
Figura 5. Área de internação para cães, com capacidade máxima de três animais.	18
Figura 6. Área de isolamento para animais acometidos por doenças infectocontagiosas com capacidade máxima de quatro animais.	18
Figura 7. Sala de procedimentos pré-anestésico. Área conta com seis baias para acomodações de pacientes em espera; mesa de inox para procedimentos; armário com materiais de uso ambulatorial.	19
Figura 8. Centros cirúrgicos, contando com aparelho de anestesia inalatória, dois focos cirúrgicos cada, mesas cirúrgicas, aparelhos para monitoração de parâmetros vitais e cilindros de oxigênio. (A) centro cirúrgico 1, (B) centro cirúrgico 2.....	19
Figura 9. Sala de procedimentos pós-operatório	20
Figura 10. Farmácia.....	21
Figura 11. Setor de radiografia.....	22
Figura 12. Área de espera destinada aos pacientes submetidos ao exame radiográfico.....	22
Figura 13. Sala de exames ultrassonográficos.....	23
Figura 14. Sala de laudo de exames de imagem.....	23
Figura 15. Laboratório de patologia clínica.	24
Figura 16. Sala de esterilização	24
Figura 17. Lavanderia.....	25
Figura 18. Auditório CVU-UFNT	25
Figura 19. Fachada da Animais Centro Veterinário	26
Figura 20. <i>Pet shop</i> da Animais Centro Veterinário, com diversos produtos veterinários.	27
Figura 21. Recepção e farmácia da Animais Centro Veterinário, (A) recepção associada à farmácia com medicamentos vendidos sob prescrição veterinária, (B) produtos farmacêuticos de livre acesso.....	27
Figura 22. Visão do setor do banho e tosa da clínica Animais.....	28

Figura 23. Recepção e sala de espera para pacientes que passarão por consulta veterinária. .	28
Figura 24. Consultórios clínicos, (A) consultório 1, utilizado também para especialidade geriátrica, (B) consultório 2.....	29
Figura 25. Consultório de oftalmologia veterinária	29
Figura 26. Área de internação de cães e gatos.....	30
Figura 27. Sala de isolamento e internação para pacientes acometidos com doenças infectocontagiosas.	31
Figura 28. Centro cirúrgico da Animais Centro Veterinário.....	31
Figura 29. Sala de esterilização e paramentação	32
Figura 30. Sala de análise hematológica e bioquímica.....	32
Figura 31. Localização da glândula prostática no cão.....	44
Figura 32 Desenho esquemático da próstata mostrando a distribuição das glândulas dentre as três zonas	45
Figura 33. Amostra de urina coletada de aspecto turvo e coloração amarronzada	55
Gráfico 1. Percentual de atendimentos por espécie.	35
Gráfico 3. Distribuição do número absoluto de cães dividido por sexo.....	35
Gráfico 2. Distribuição do número absoluto de gatos dividido por sexo.	36
Gráfico 4. Distribuição comparativa dos números de atendimentos realizados e obtenção dos diagnósticos definitivos e distribuição comparativa entre as causas dos atendimentos sem diagnósticos definitivos estabelecidos.....	37
Gráfico 5. Número absoluto de atendimentos acompanhados divididos por setores de acordo com a organização da Animais Centro Veterinário.....	39
Gráfico 6. Percentual do número absoluto dos animais atendidos na Animais Centro Veterinário dividido por espécies.	40
Gráfico 7. Porcentual do número absoluto de cães dividido por sexo.....	40
Gráfico 8. Percentual do número absoluto de gatos dividido por sexo.	41
Gráfico 9. Percentual do número absoluto de afecções dítidas por sistema acometido nos cães.	41
Gráfico 10. Número absoluto de atendimentos realizados na Clínica Médica de Pequenos Animais para a espécie felina discriminado por afecções.	43

Gráfico 11. Número absoluto dos procedimentos realizados na clínica Cirúrgica de Pequenos Animais para a espécie felina, discriminada por procedimentos.....	43
Quadro 1. Critérios para classificação da gravidade da HPB em cães.....	48
Quadro 2. Resultados e valores de referência da urinálise realizados em um cão, 9 anos, macho, no dia 22/03/2022.	56

LISTA DE TABELAS

- Tabela 1.** Afecções por sistemas e número de ocorrência para a espécie canina dos casos atendidos durante o período de estágio curricular obrigatório na CVU-UFNT. 36
- Tabela 2.** Afecções por sistemas acometidos em felinos atendidos durante o período de estágio. 38
- Tabela 3.** Afecções por sistema acometido dos cães atendidos durante o estágio obrigatório. 42
- Tabela 4.** Correlação entre a idade do animal e a prevalência de HPB canina, segundo Berry et al (1986). 47
- Tabela 5.** Valores comparativos referentes ao tamanho e volume da glândula prostática de um cão, 9 anos, mensuradas através do exame ultrassonográfico, antes e após a administração de Finasterida. 59

LISTA DE ABREVIATURAS E SIGLAS

°C	Graus Celsius
ALT	Alanina aminotransferase
BID	Duas vezes ao dia, do latim “bis in die”
CAAF	Citologia Aspirativa por Agulha Fina
CPSE	Esterase específica prostática canina, do inglês “ <i>canine prostate specific esterase</i> ”
CU	Creatinina urinária
CVU	Clínica Veterinária Universitária
DHT	Dihidrotestosterona
EPI	Equipamento de Proteção Individual
<i>et al</i>	E outros, do latim “ <i>et alia</i> ”
FA	Fosfatase Alcalina
h	Hora
HPB	Hiperplasia prostática benigna
ITUI	Infecção do trato urinário inferior
Kg	Quilogramas
LIBRAS	Língua Brasileira de Sinais
mg	Miligramas
ng	Nanogramas
PSA	Antígeno prostático específico, do inglês “ <i>Prostate Specific Antigen</i> ”
PU	Proteína urinária
q	A cada, do latim “ <i>quisque</i> ”
RPC	Relação proteína/creatinina
SID	Uma vez ao dia, do latim “ <i>semel in die</i> ”
SRD	Sem raça definida
TB-A	Toxina Botulínica - A
TO	Tocantins
UFNT	Universidade Federal do Norte do Tocantins
VO	Via Oral

LISTA DE SÍMBOLOS

®	Marca registrada
α	Alfa
%	Porcento

SUMÁRIO

1. Introdução	15
2. LOCAIS DE ESTÁGIO	16
2.1. Clínica Veterinária Universitária- UFNT	16
2.2. Animais Centro Veterinário	26
3. Atividades Desenvolvidas	33
3.1. Atividades desenvolvidas na CVU-UFNT	33
3.2. Atividade desenvolvidas na Animais Centro Veterinário	33
4. CASUÍSTICA	34
4.1. Clínica Veterinária Universitária- UFNT	34
4.2. Animais Centro Veterinário	39
5. Revisão de literatura sobre a hiperplasia prostática benigna em cães (HPB)	44
5.1. Anatomia, histologia e fisiologia da próstata	44
5.2 Epidemiologia da HPB	46
5.3. Patogênese da HPB	48
5.4. Diagnóstico	49
5.5 Tratamentos	51
6. RELATO DE CASO	53
6.1. Anamnese	53
6.1.1. História médica recente.....	53
6.1.2. História médica progressa	54
6.2 Exame físico	54
6.2.1. Suspeitas clínicas	55
6.2.2. Exames complementares	55
6.3 Resultado dos exames complementares	56
6.3.1. Hemograma	56
6.3.2. Perfil bioquímico	56
6.3.3. Urinálise	56
6.3.4. Ultrassonografia abdominal	57
6.4. Retorno e tratamento.....	57
7. Discussão	60
8. Considerações Finais	65
9. Referências Bibliográficas	66

1. INTRODUÇÃO

O Estágio Curricular Supervisionado tem como objetivo central articular os principais pontos que qualificam e formam um profissional: o conhecimento teórico e o prático, aplicando-os em situações cotidianas de determinada área. Para a Medicina Veterinária este ponto de articulação torna-se essencial para a integração progressiva do aluno à rotina clínica da área escolhida.

O estágio tem carga horária obrigatória de 390 horas, conforme previsto no Projeto Pedagógico do Curso de Medicina Veterinária, sendo seu cumprimento limitado em no máximo 8 horas diárias e 40 horas semanais, realizadas exclusivamente durante o semestre letivo.

A escolha do local do estágio e da área de atuação é feita pelo próprio aluno, podendo este optar em cumprir sua carga horária em um ou dois locais. Desta forma, a fim de conhecer os diferentes aspectos cotidianos que abrangem a clínica médica veterinária, optei por realizar o estágio nos setores público e privado, em dois locais com nomes amplamente difundidos em suas localidades.

Assim, neste relatório descreve-se o estágio realizado na clínica médica de pequenos animais na Clínica Veterinária Universitária da Universidade Federal do Norte do Tocantins (CVU-UFNT), localizada na Escola de Medicina Veterinária e Zootecnia no campus de Araguaína – TO, no período entre 07 de março e 15 de abril de 2022, sob a supervisão do Médico Veterinário Dr. Leonardo Vaz Burns.

A segunda etapa do estágio foi realizada entre 18 de abril e 16 de maio de 2022, na clínica médica de pequenos animais do Centro Veterinário Animais, em Palmas – TO, sob a supervisão do Médico Veterinário Isaac Avelino Pacheco.

Durante o período de estágio surgiu a oportunidade de acompanhar o tratamento parcial de um paciente canino, macho, diagnosticado com cistite relacionada à hiperplasia prostática benigna que, por razões maiores, seus tutores não deram sequência ao tratamento.

Embora a hiperplasia prostática benigna seja uma afecção prostática comum, há pouca literatura que associe esta afecção à causa primária relacionada à lesão no trato urinário inferior.

Assim, o objetivo deste trabalho é descrever as atividades desenvolvidas durante o estágio obrigatório, bem como o relato de caso sobre cistite relacionada à hiperplasia prostática benigna em um cão.

2. LOCAIS DE ESTÁGIO

2.1. Clínica Veterinária Universitária- UFNT

Localizada na Escola de Medicina Veterinária e Zootecnia da Universidade Federal do Norte do Tocantins, no campus de Araguaína – TO, endereçada na Rodovia BR-153, Km 112, Zona Rural, a CVU-UFNT é um centro de referência em atendimentos veterinário, possuindo profissionais capacitados para o atendimento de animais de companhia, pequenos e grandes ruminantes, equídeos, animais silvestres e outros animais de produção (Figura 1).

Figura 1. Fachada da Clínica Veterinária Universitária da UFNT



Fonte: Arquivo pessoal (2022)

A clínica atende em horário comercial, das 8h00 às 18h00 horas, de segunda-feira a sexta-feira, mediante agendamento prévio, exceto em casos de urgência e emergência.

A CVU-UFNT está organizada em cinco áreas de atendimento: Clínica Médica de Pequenos Animais, Clínica Cirúrgica de Pequenos Animais, Diagnóstico por Imagem, Anestesiologia Veterinária e Patologia Clínica Veterinária. Para cada um destes setores há um técnico médico veterinário responsável pela demanda de atendimentos.

Tratando-se de uma clínica universitária, a CVU-UFNT também realiza consultas médicas, previamente agendadas, atreladas às aulas práticas das disciplinas profissionalizantes do curso de medicina veterinária, sendo os atendimentos e procedimentos clínicos e cirúrgicos realizados pelos alunos, sob supervisão do professor responsável pela disciplina da área correspondente.

Quanto à estrutura física da CVU-UFNT, ela é composta por uma recepção, onde o tutor pode realizar o agendamento de consultas que podem contar com intérprete de LIBRAS (Língua

Brasileira de Sinais) em caso de tutores surdos, além de ser o local de espera para atendimento, pesagem dos animais e para a realização dos pagamentos, ao final da consulta (Figura 2).

Figura 2. Recepção da CVU-UFNT



Fonte: Arquivo pessoal (2022)

A clínica veterinária conta também com quatro consultórios para atendimentos, estruturados com mesa de inox para realização de exame físico e procedimentos ambulatoriais, pia para a higienização das mãos e um armário com materiais de uso rotineiro, como gazes, luvas, seringas, agulhas hipodérmicas, álcool 70%, clorexidina e água oxigenada. (Figura 3).

Figura 3. Consultório veterinário da CVU-UFNT.



Fonte: Arquivo pessoal (2022)

Para dar suporte aos animais que, porventura, necessitem de monitoramento clínico imediato, o local dispõe de três áreas de internação, separadas em um gatil (Figura 4), um canil (Figura 5), e um local de isolamento para animais acometidos por doenças infectocontagiosas (Figura 6).

Figura 4. Área para internação de gatos com lotação máxima de sete animais.



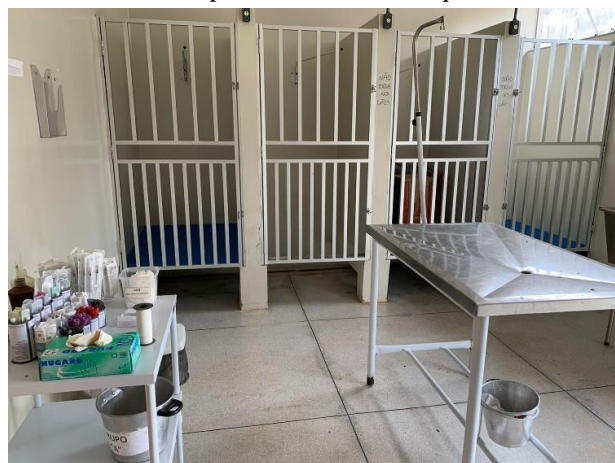Fonte: Arquivo pessoal (2022)

Figura 5. Área de internação para cães, com capacidade máxima de três animais.



Fonte: Arquivo pessoal (2022)

Figura 6. Área de isolamento para animais acometidos por doenças infectocontagiosas com capacidade máxima de quatro animais.



Fonte: Arquivo pessoal (2022)

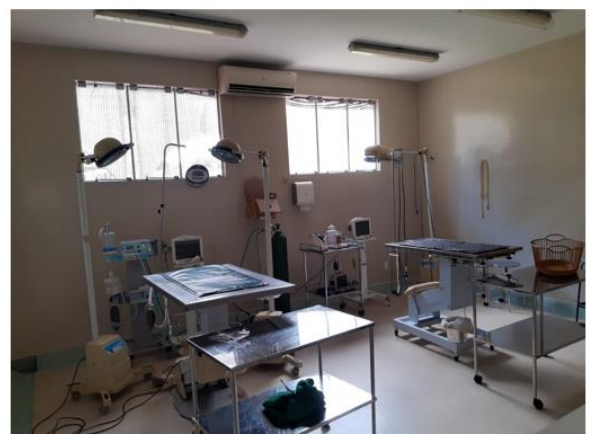Próximo à área de internação localiza-se o bloco cirúrgico organizado estritamente em três setores, que se comunicam de forma eficiente garantindo qualidade terapêutica ao paciente. A composição deste bloco se dá pelos seguintes setores: sala para procedimentos pré-anestésico (Figura 7), dois centros cirúrgicos (Figura 8) e sala de procedimentos pós-operatórios (Figura 9).

Figura 7. Sala de procedimentos pré-anestésico. Área conta com seis baias para acomodações de pacientes em espera; mesa de inox para procedimentos; armário com materiais de uso ambulatorial.



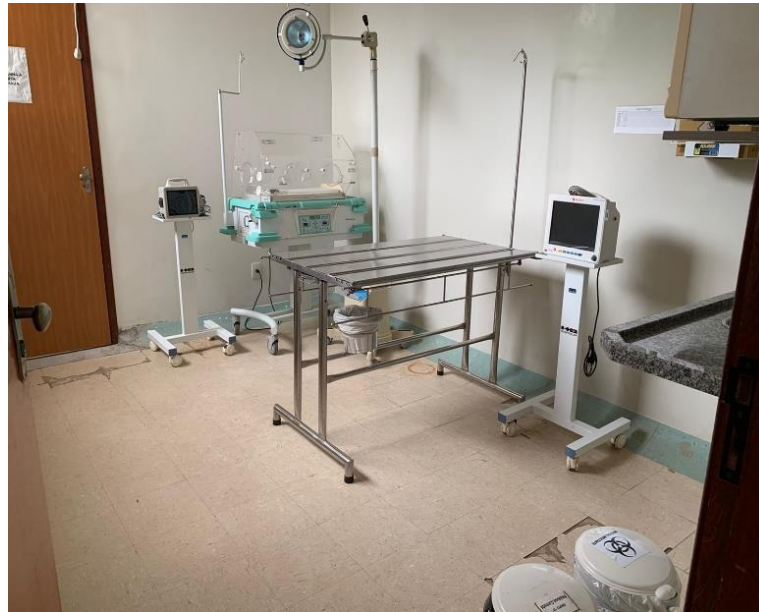Fonte: Arquivo pessoal (2022)

Figura 8. Centros cirúrgicos, contando com aparelho de anestesia inalatória, dois focos cirúrgicos cada, mesas cirúrgicas, aparelhos para monitoração de parâmetros vitais e cilindros de oxigênio. (A) centro cirúrgico 1, (B) centro cirúrgico 2



Fonte: Arquivo pessoal (2022)

Figura 9. Sala de procedimentos pós-operatório



Fonte: Arquivo pessoal (2022)

A sala de procedimentos pré-anestésico é o local onde ocorre toda preparação do paciente antes da intervenção cirúrgica, sendo que o ambiente conta com baias onde são acomodados os animais que serão submetidos ao ato cirúrgico, uma mesa de inox para procedimentos clínicos e preparação do paciente, e dois armários com materiais de uso ambulatorial.

O bloco cirúrgico possui uma área de paramentação, que tem como objetivo garantir que todos os indivíduos que adentrem o centro cirúrgico estejam devidamente paramentados com Equipamentos de Proteção Individual (EPI) básicos (pijama cirúrgico, touca e propés) que previnam a contaminação do local e do próprio ato cirúrgico.

Os centros cirúrgicos são equipados com uma mesa cirúrgica, uma mesa para organização dos materiais cirúrgicos, prateleiras de inox para armazenamento de materiais de procedimento, como cateteres, agulhas, gazes, algodão, iodo, álcool, água oxigenada, clorexidina e outros materiais de uso de rotina, dois focos cirúrgicos, um cilindro de oxigênio, um aparelho de anestesia inalatória e um monitor de avaliação dos parâmetros vitais.

A sala de recuperação pós-cirúrgica, também conhecida por sala de procedimentos pós-operatórios é um local bem arejado, contendo uma incubadora neonatal, uma mesa de inox para avaliação do paciente e uma pia para higienização das mãos.

Para controle e armazenamento de medicações e materiais hospitalares, a CVU-UFNT conta com uma farmácia (Figura 10), com acesso restrito ao responsável pelo local, na sua ausência somente é permitida a entrada dos técnicos veterinários e professores de disciplinas profissionalizantes.

Figura 10. Farmácia

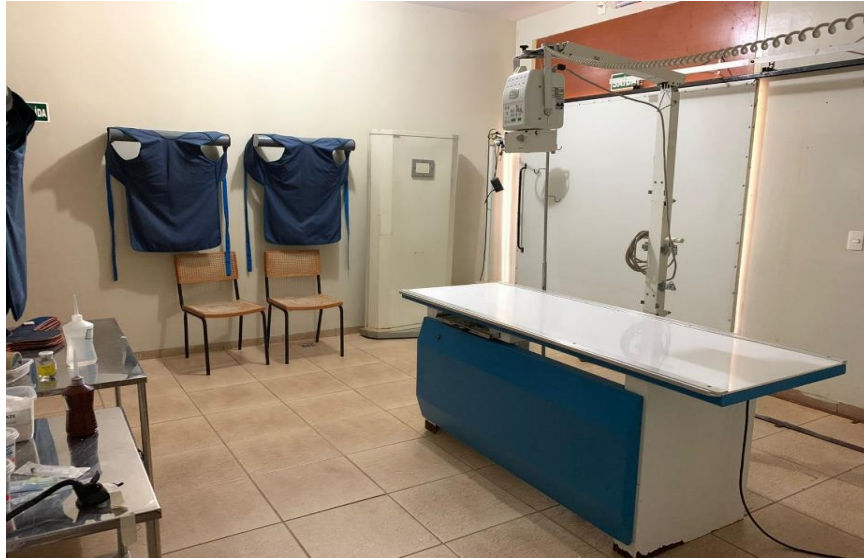

Fonte: Arquivo pessoal (2022)

O departamento de diagnóstico por imagem oferece exames de imagens radiográficas e ultrassonográficas, para isso, a CVU-UFNT dispõe de duas salas distintas para a realização de cada um destes exames.

A sala destinada à exames radiográficos (Figura 11) possui duas portas de acesso, uma frente à área de espera (Figura 12), destinada à pequenos animais e outra com acesso à parte lateral da clínica que permite a entrada de grandes animais. Este local é equipado com paredes baritadas, mesa de posicionamento, aparelho radiográfico modelo SPL 4.0 KW 100 mA/125KV, EPI's (aventais de chumbo e protetores de tireoide) e calha para posicionamento do paciente.

Figura 11. Setor de radiografia.



Fonte: Arquivo pessoal (2022)

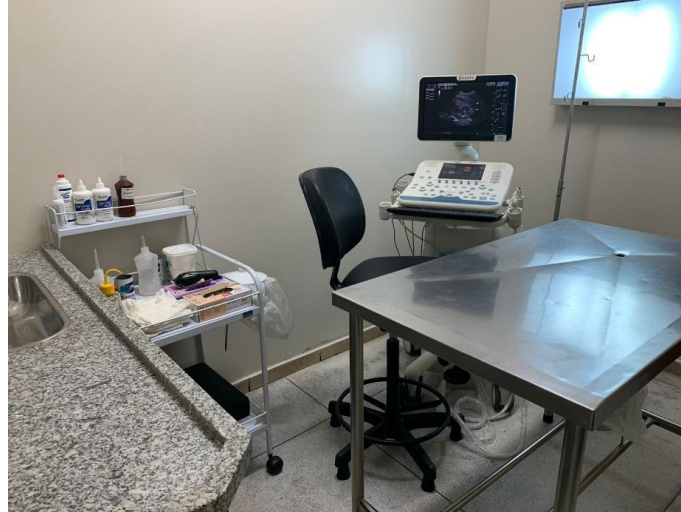Figura 12. Área de espera destinada aos pacientes submetidos ao exame radiográfico.



Fonte: Arquivo pessoal (2022)

A sala de ultrassonografia contém um aparelho *Esaote My Lab Six Vet*, uma mesa de inox para realização do exame, uma calha de posicionamento, armário para armazenamento de materiais de uso de rotina e uma pia para higienização das mãos (Figura 13).


Figura 13. Sala de exames ultrassonográficos.



Fonte: Arquivo pessoal (2022)

Os exames de imagens são laudados e armazenados em uma sala com acesso controlado, restrito ao técnico do setor de imagens e a alunos durante aula prática da disciplina de Diagnóstico por Imagem ou monitorias previamente agendadas. Nesta sala encontram-se dois computadores, dois negatoscópios, um leitor *Direct View Vita CR* e um armário para armazenamento de exames (Figura 14).

Figura 14. Sala de laudo de exames de imagem.



Fonte: Arquivo pessoal (2022)

Ainda, nas dependências da CVU-UFNT encontra-se o laboratório de patologia clínica, destinado à realização de análises hematológicas, bioquímicas, histológicas e citológicas como exames complementares (Figura 15).

Figura 15. Laboratório de patologia clínica.



Fonte: Arquivo pessoal (2022)

As áreas voltadas para higienização e controle sanitário presentes nas dependências da clínica são compostas pela lavanderia (Figura 16), onde são recolhidos e higienizados os materiais utilizados durante a rotina clínico-cirúrgica e a sala de esterilização (Figura 17) onde também são armazenados os materiais após passarem pelo processo de autoclavagem.

Figura 16. Sala de esterilização



Fonte: Arquivo pessoal (2022)

Figura 17. Lavanderia



Fonte: Arquivo pessoal (2022)

Algumas disciplinas profissionalizantes são ministradas nas dependências da CVU-UFNT, para isso o local conta com um auditório, com lotação máxima de 40 pessoas, que também é utilizado para reuniões organizacionais dos colaboradores da clínica (Figura 18).

Figura 18. Auditório CVU-UFNT



Fonte: Arquivo pessoal (2022)

2.2. Animais Centro Veterinário

Fundada em 09 de novembro de 2009, a Animais Centro Veterinário, é um centro de referência no que tange a saúde de animais de companhia (Figura 19). Localizada na rua SE-07, nº 08, Centro, no município de Palmas – TO, a Animais recebe pacientes de diversas localidades para além do município no qual se localiza e comumente são realizados atendimentos por encaminhamentos de colegas de profissão de cidades vizinhas e até mesmo de outros estados.

Figura 19. Fachada da Animais Centro Veterinário



Fonte: Arquivo pessoal (2022)

Atualmente a Animais Centro Veterinário oferece diversos serviços de especialidade veterinária, como cirurgias ortopédicas e de tecidos moles, oftalmologia, endoscopia, exames de imagem, atendimento especializado para pacientes geriátricos, intensivíssimo 24 horas, anestesia inalatória e alguns exames laboratoriais hematológicos.

Atualmente, a clínica conta com seis veterinários fixos, sendo um oftalmologista, dois plantonistas, dois clínicos intensivistas e um clínico geriatra, contando também com três veterinários rotativos, sendo um cardiologista, um anestesiologista e um ultrassonografista.

Além dos serviços clínicos, a Animais também dispõe de um *pet shop* na entrada da clínica, oferecendo produtos veterinários em geral, como brinquedos, alimentos para cães e gatos, acessórios e itens de higiene (Figura 20).

Figura 20. *Pet shop* da Animais Centro Veterinário, com diversos produtos veterinários.



Fonte: Arquivo pessoal (2022)

Associado ao *pet shop* encontra-se a recepção da clínica e a farmácia de produtos veterinários (Figura 21) o que facilita a compra de medicamentos prescritos durante as consultas.

Figura 21. Recepção e farmácia da Animais Centro Veterinário, (A) recepção associada à farmácia com medicamentos vendidos sob prescrição veterinária, (B) produtos farmacêuticos de livre acesso.



Fonte: Arquivo pessoal (2022)

Agregado ao *pet shop* encontra-se o setor de banho e tosa (Figura 22), onde é possível observar os animais durante o processo de tosa, assim como a certificação dos profissionais que realizam todo o procedimento.


Figura 22. Visão do setor do banho e tosa da clínica Animais.



Fonte: Arquivo pessoal (2022)

O atendimento clínico e cirúrgico ocorre mediante agendamento prévio em casos rotineiros e não emergenciais. Animais em situações de urgência ou emergência são atendidos prontamente pela equipe médica disponível 24 horas diariamente. Os agendamentos e a recepção de pacientes ocorrem na segunda recepção que fica atrelada à recepção do *Pet shop*, o local é climatizado, equipado com balança, cadeiras para espera, e há uma recepcionista responsável por receber os pacientes junto aos seus tutores e realizar os agendamentos dentre outras funções apropriadas ao cargo (Figura 23).

Figura 23. Recepção e sala de espera para pacientes que passarão por consulta veterinária.



Fonte: Arquivo pessoal (2022)

A clínica conta com três consultórios, dois deles são equipados com mesa de inox para procedimentos clínicos, armários para armazenamento de materiais de uso ambulatorial e alguns fármacos de uso rotineiro, geladeira para armazenamento de vacinas, computadores para cadastros de informações do paciente durante a anamnese e para consultas clínicas de rotina e recepção inicial do paciente de emergência ou urgência durante os horários de plantão (Figura 24).

Um dos três consultórios é utilizado para atendimento de especialidade oftálmica, e é equipado com um balcão para exame físico do paciente, armário de armazenamento de materiais de procedimento ambulatorial, lente de dioptria, oftalmoscópio direto, panóptico e tonômetro (Figura 25).

Figura 24. Consultórios clínicos, (A) consultório 1, utilizado também para especialidade geriátrica, (B) consultório 2.



Fonte: Arquivo pessoal (2022)

Figura 25. Consultório de oftalmologia veterinária



Fonte: Arquivo pessoal (2022)

A Animais também conta com uma sala de internação que possui lotação máxima de dez animais. Esta área é equipada com um berço para pacientes com necessidade de tratamento intensivo, dez baias para internações, um monitor de parâmetros vitais, três bombas de infusão de equipo para fluidoterapia e transfusões sanguíneas, um televisor utilizado como painel de acompanhamento do sistema com informações dos animais internados, uma mesa com *notebook*, uma mesa inox para procedimentos, um armário para armazenamento de equipamentos como esfigmomanômetro, *doopler*® vascular portátil, termômetros e medidor de glicemia, além dos materiais de uso ambulatorial como seringas, agulhas, álcool e equipos (Figura 26).

Figura 26. Área de internação de cães e gatos.



Fonte: Arquivo pessoal (2022)

Quando há ocorrência de animais com suspeita, ou confirmação, de acometimento de doenças infectocontagiosas, este paciente é encaminhado para internação na sala de isolamento, que possui capacidade máxima de atendimento de quatro animais (Figura 27).

A sala é equipada com quatro baias, prateleiras de alumínio para armazenamento de materiais ambulatoriais, como medicamentos, termômetros, estetoscópio, luvas, álcool e clorexidina. A sala também possui um freezer para armazenamento de cadáveres, pia para higienização e alguns materiais de limpeza.

Figura 27. Sala de isolamento e internação para pacientes acometidos com doenças infectocontagiosas.



Fonte: Arquivo pessoal (2022)

O centro cirúrgico da Animais é equipado com aparelho de anestesia inalatória, monitor de parâmetros vitais, um aparelho de endoscopia, mesa cirúrgica inox, um foco cirúrgico, armário de armazenamento de materiais cirúrgicos e ambulatoriais, cilindro de oxigênio e um ultrassom dentário veterinário (Figura 28).

Figura 28. Centro cirúrgico da Animais Centro Veterinário.



Fonte: Arquivo pessoal (2022)

Associado ao centro cirúrgico encontra-se a sala de esterilização de materiais e paramentação, este local está equipado com autoclave, uma pia para higienização e uma centrífuga para exames laboratoriais (Figura 29).


Figura 29. Sala de esterilização e paramentação



Fonte: Arquivo pessoal (2022)

Além disso, a clínica também dispõe de maquinários de análises hematológicas e bioquímicas (modelos *Iidexx Procyte Dx* e *Catalyst One*, respectivamente), que ficam instalados no setor administrativo da empresa, onde também se encontram equipamentos para testes rápidos de doenças como leishmaniose visceral canina, erliquiose e parvovirose. (Figura 30).

Figura 30. Sala de análise hematológica e bioquímica.



Fonte: Arquivo pessoal (2022)

3. ATIVIDADES DESENVOLVIDAS

3.1. Atividades desenvolvidas na CVU-UFNT

As atividades desenvolvidas na CVU-UFNT ocorreram na área de Clínica Médica de Pequenos Animais, supervisionadas pelo médico veterinário Dr. Leonardo Vaz Burns.

Ao estagiário eram designadas atividades que possibilitassem a sua imersão na rotina clínica, preparando-o para o mercado profissional. Cabia ao estagiário o recebimento dos tutores, a realização da anamnese e o preenchimento do prontuário do paciente.

O exame físico também era de responsabilidade do estagiário, que realizava uma minuciosa avaliação de todos os sistemas do organismo do paciente, os resultados desta avaliação eram anotados no prontuário e repassado para o médico veterinário.

Ainda, cabia ao estagiário realizar a coleta de materiais biológicos para análises laboratoriais solicitadas pelo veterinário, identificação das amostras e solicitação junto ao laboratório. Após recebimento dos resultados dos exames complementares solicitados, era de responsabilidade do estagiário anexar ao prontuário do paciente e apresentar o mesmo ao veterinário para que este estabelecesse um possível diagnóstico e tratamento específico.

Os cuidados de enfermagem dos pacientes também era uma função delegada ao estagiário onde ele realizava as administrações medicamentosas, procedimentos ambulatoriais como troca de curativos, cuidados de feridas, e a observação dos parâmetros vitais durante o período de internação dos animais.

Sob a orientação do supervisor, o estagiário também realizava a prescrição da receita medicamentosa, bem como os cálculos de dosagens, orientação e esclarecimento de possíveis dúvidas do tutor quanto ao receituário.

Ao final de cada consulta, era realizado uma discussão do caso clínico, onde o médico veterinário estimulava o estagiário a estabelecer um raciocínio clínico, abrangendo as possíveis causas das alterações observadas, formas de diagnóstico, diagnósticos diferenciais, exames complementares a serem solicitados e possibilidades terapêuticas.

3.2. Atividades desenvolvidas na Animais Centro Veterinário

Devido ao grande número de estagiários, e para melhor organização e eficiência nos atendimentos, o local de atuação semanal dos estagiários foi estabelecido previamente por uma escala que designava o dia e o setor de atuação para cada estagiário.

Devido a escala, o estágio na Animais não se restringiu apenas à clínica médica de pequenos animais, sendo também desenvolvidas atividades no centro cirúrgico.

Durante procedimentos cirúrgicos, era permitido ao estagiário auxiliar o cirurgião veterinário no ato cirúrgico, auxiliar o procedimento de paramentação, realizar a monitoração anestésica junto ao anestesista veterinário e preparar o paciente para o procedimento, realizando assim a tricotomia, quando necessário, a assepsia do local da cirurgia, o acesso venoso e o posicionamento do animal na mesa cirúrgica.

Quando designado para o acompanhamento de consultas, cabia ao estagiário, além de acompanhar o veterinário, auxiliar na contenção dos animais, realizar o exame físico e encaminhá-los, quando necessário, à internação ou para procedimentos de coletas de materiais biológicos.

No setor de internação, eram desenvolvidas atividades de cuidado e enfermagem veterinária, coleta de materiais biológicos, pequenos procedimentos clínicos supervisionados pelo veterinário-chefe de internação (realização de enema e diálise peritoneal), avaliação de parâmetros vitais, administração de medicamentos, auxílio em procedimentos emergenciais e a supervisão do quadro de saúde dos pacientes.

Além disso, o estagiário ficou incumbido de realizar a avaliação física dos animais antes do procedimento de banho e tosa, para avaliação do estado geral de saúde, bem como verificar a presença, ou não, de ectoparasitas, sendo as informações coletadas transcritas na ficha do animal e informadas ao veterinário responsável.

Ademais, houve oportunidades de acompanhar os plantões veterinários, auxiliando no atendimento de pacientes críticos e situações de urgência, experiências que proporcionaram grande aprendizado.

Na rotina da clínica os veterinários constantemente se dispunham a dialogar sobre os casos acompanhados, além de orientar os pontos importantes a serem estudados para determinadas afecções, havendo muito incentivo para leitura de artigos científicos atuais importantes para a prática clínica.

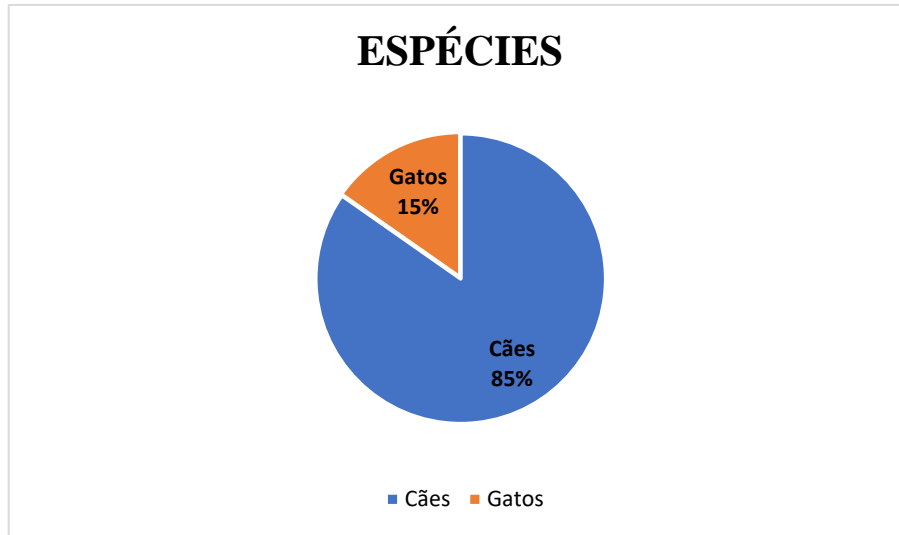
4. CASUÍSTICA

4.1. Clínica Veterinária Universitária- UFNT

Durante o período de estágio, compreendido entre 07/03/2022 e 15/04/2022, foram acompanhados um total de 72 atendimentos clínicos, dentre estes, 61 animais (85%) pertenciam

à espécie canina (*Canis lupus*) e somente 11 (15%) pertenciam à espécie felina (*Felis catus*) (Gráfico 1).

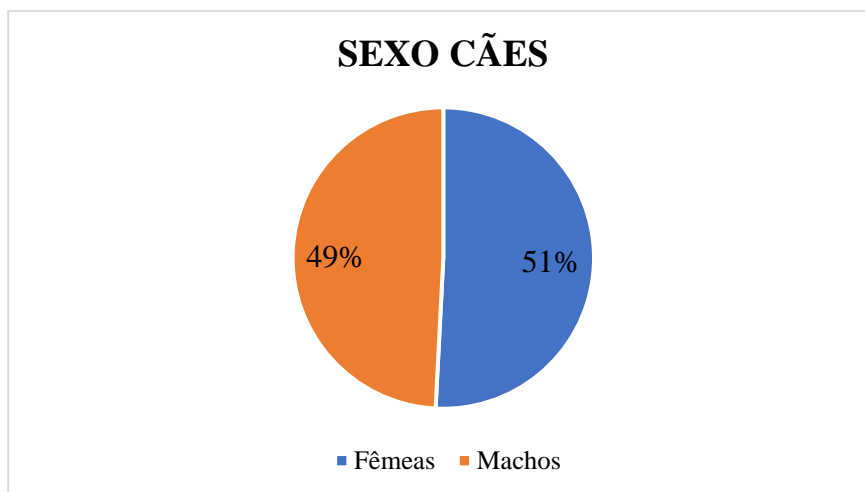
Gráfico 1. Percentual de atendimentos por espécie.



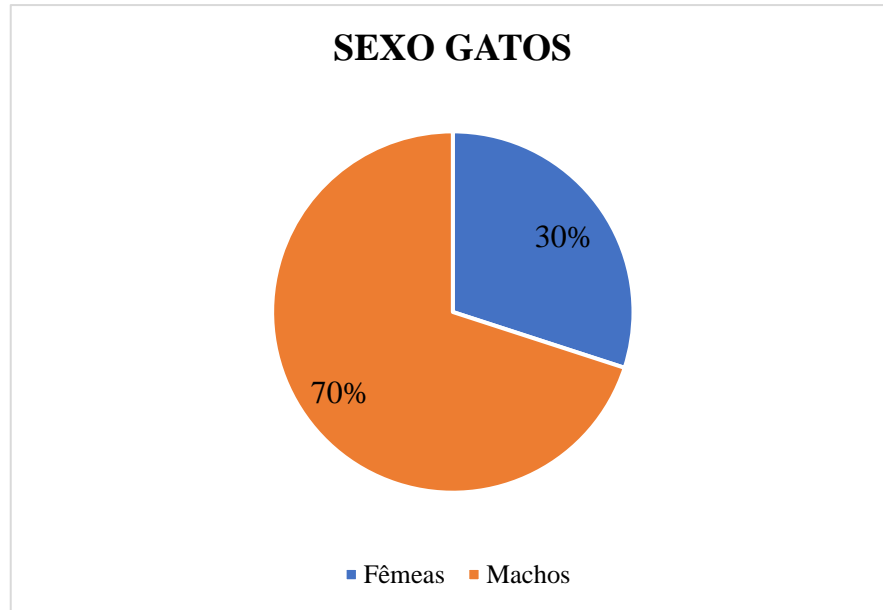
Fonte: Elaborado pela própria autora (2022)

Em relação ao sexo dos animais, dentre os cães, os machos apresentaram-se em maior número, correspondendo à 51% do valor absoluto do grupo (Gráfico 3). Este quadro não se diferencia para os gatos, onde os gatos machos também foram a maioria, representando 70% do valor total de felinos atendidos durante o período de estágio (Gráfico 2).

Gráfico 2. Distribuição do número absoluto de cães dividido por sexo



Fonte: Elaborado pela própria autora (2022)

Gráfico 3. Distribuição do número absoluto de gatos dividido por sexo.

Fonte: Elaborado pela própria autora (2022)

Dentre os cães, foram observados os diagnósticos definitivos de 35 afecções, evidenciando uma maior ocorrência de leishmaniose visceral canina e carcinoma mamário (Tabela 1). Ressalta-se ainda que, dos 61 atendimentos realizados para espécie canina, 15 (24,59%) não obtiveram diagnóstico definitivo para queixa principal, sendo este resultado associado à não realização dos exames complementares solicitados pelo médico veterinário ou pelo óbito do paciente, os valores indicativos em porcentagem deste tópico estão dispostos na Gráfico 4.

Tabela 1. Afecções por sistemas e número de ocorrência para a espécie canina dos casos atendidos durante o período de estágio curricular obrigatório na CVU-UFNT.

(Continua)			
Sistema	Afecção	Afetados*	%
Digestório	Periodontite	2	18,18
	Complexo estomatite gengivite	1	
	Colangite	3	
	Colicistolitíase	1	
	Obstrução esofágica	1	
	Isosporose	1	
	Gastroenterite infecciosa	1	
Hematopoiético	Leishmaniose Visceral Canina	7	20
	Erliquiose	3	
	Anaplasmose	1	
Musculoesquelético	Luxações	2	10,9
	Fratura em membro pélvico	2	
	Hérnia peritoneal	1	

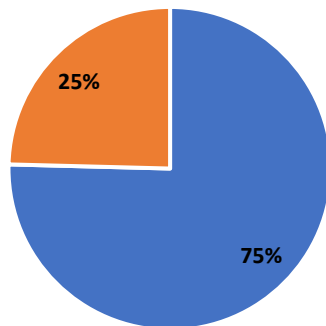
			(Conclusão)
Sistema	Afecção	Afetados	%
Musculoesquelético	Displasia coxofemoral	1	
Sensorial	Prolapso de 3ª pálpebra	1	3,63
	Ceratoconjuntivite	1	
Reprodutor	Pseudociese	1	20
	Maceração fetal	1	
	Hemométria	2	
	Hiperplasia prostática benigna	1	
	Carcinoma mamário	4	
	Morte fetal	2	
Tegumentar	Dermatite plasmocitária	1	20
	Dermatofitose	3	
	Dermatite por laceração	2	
	Papiloma	2	
	Otites	3	
Cardiovascular	Cardiomiopatia dilatada	1	1,81
Imunológico	Acidente ofídico	1	1,81
Urinário	Cistite	1	1,81
	Displasia renal	1	
Total		55	100

* Alguns animais foram diagnosticados com mais de uma afecção.

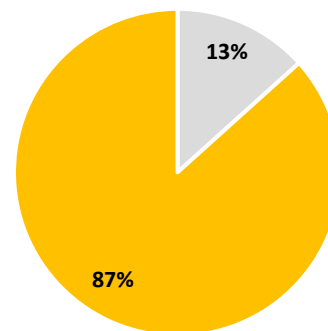
Fonte: Prontuários clínicos da CVU-UFNT (2022)

Gráfico 4. Distribuição comparativa dos números de atendimentos realizados e obtenção dos diagnósticos definitivos e distribuição comparativa entre as causas dos atendimentos sem diagnósticos definitivos estabelecidos.

ATENDIMENTOS TOTAIS



SEM DIAGNÓSTICO DEFINITIVO



- Diagnóstico definitivo
- Sem diagnóstico definitivo
- Óbitos
- Sem exames complementares

Fonte: Elaborado pela própria autora (2022)

Para a espécie felina, dentre os 11 atendimentos realizados, foram listadas 12 afecções, com maior frequência de afecções gastrointestinais (36,36%), seguido de afecções

tegumentares (27,27%), ressalta-se que todos os animais desta espécie receberam diagnósticos definitivos (Tabela 2).

Tabela 2. Afecções por sistemas acometidos em felinos atendidos durante o período de estágio.

Sistema	Afecção	Afetados*	%
Digestório	Triade felina	1	36,36
	Fecaloma	1	
	Reabsorção dentária	1	
	Megacólon	1	
Tegumentar	Dermatofitose	1	27,27
	Laceração de pele	1	
	Dermatite atópica	1	
Urinário	Obstrução uretral	2	9
Sensorial	Protusão ocular	1	9
Respiratório	Complexo respiratório felino	1	9
Musculoesquelético	Trauma indefinido	1	9
Total		12	100

* Um animal foi diagnosticado com mais de uma afecção.

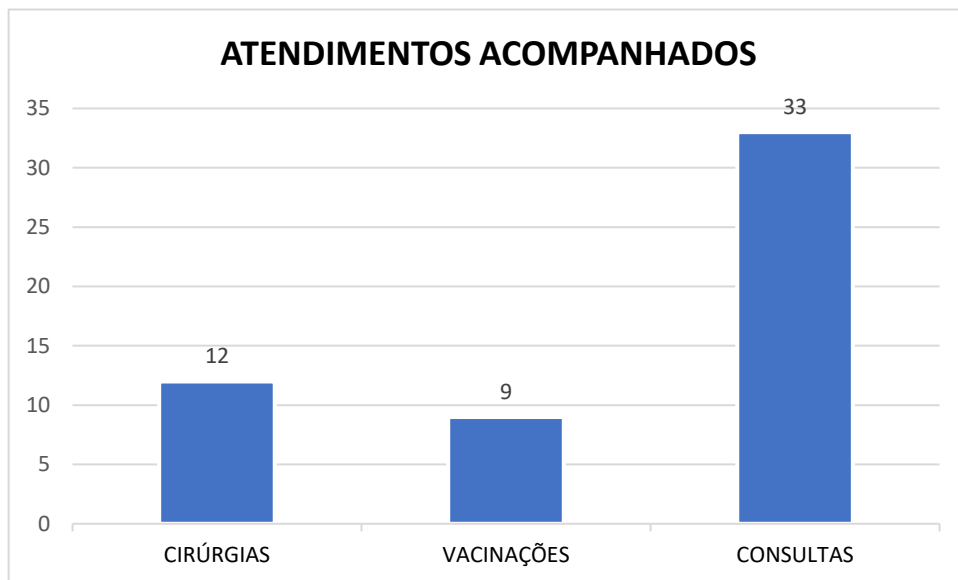
Fonte: Prontuários clínicos da CVU-UFNT (2022)

4.2. Animais Centro Veterinário

Dentre os dias 18/04/2022 e 16/05/2022, período correspondente à segunda etapa do estágio curricular supervisionado, foram acompanhados os atendimentos realizados nos setores de Vacinação, Clínica Médica e Cirúrgica de Pequenos Animais, sendo possível acompanhar a consulta veterinária de 50 animais.

Durante este período, para alguns animais houve a necessidade de atendimento em mais de um setor, portanto, obteve-se o valor total de 54 atendimentos acompanhados e a discriminação dos números absolutos de animais atendidos por setor está disposta no gráfico 5.

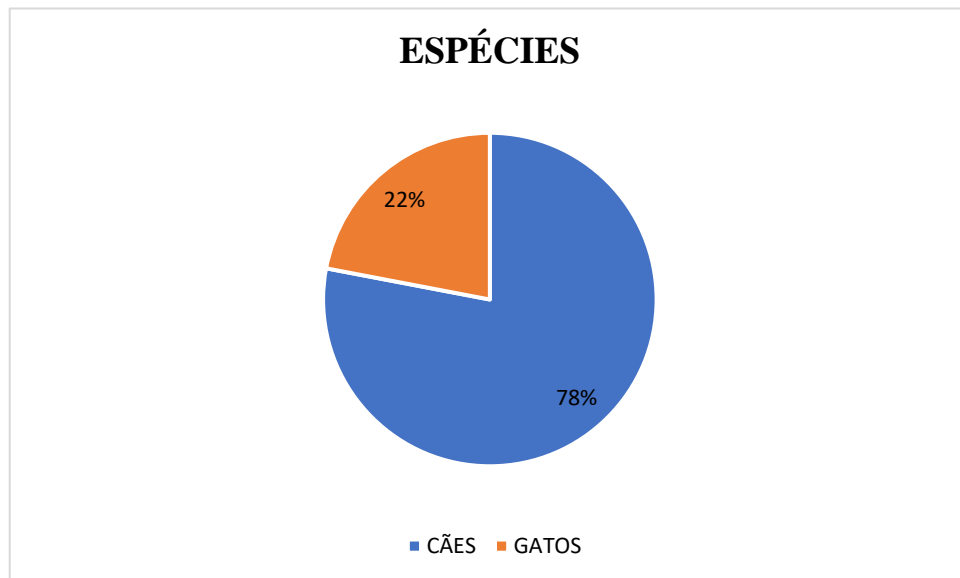
Gráfico 5. Número absoluto de atendimentos acompanhados divididos por setores de acordo com a organização da Animais Centro Veterinário.



Fonte: Elaborado pela própria autora (2022)

Dentre os 50 animais atendidos, observou-se uma maior prevalência da espécie canina (*Canis lupus*) – 39 cães – que representam 78% dos casos, enquanto os felinos (*Felis catus*) – 11 gatos – representam 22% do total de animais acompanhados (Gráfico 6).

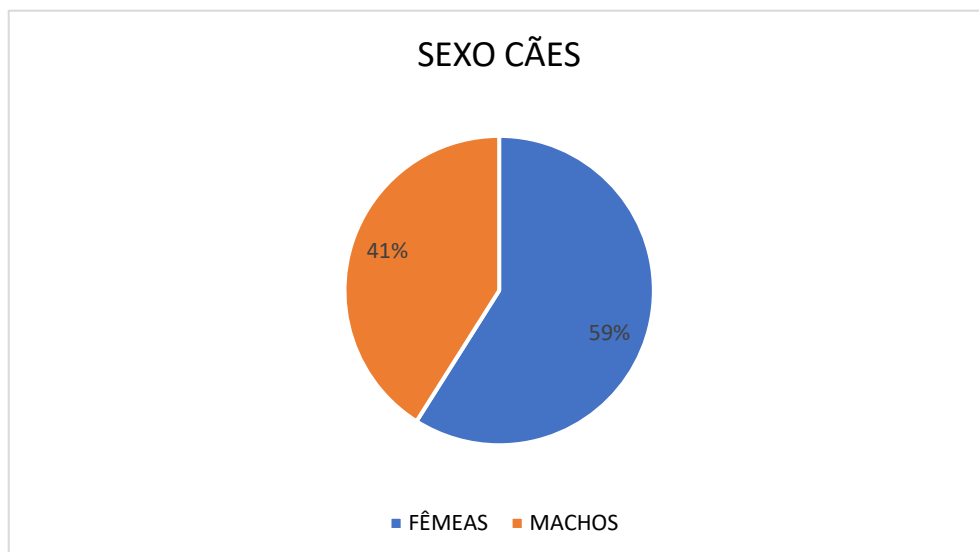
Gráfico 6. Percentual do número absoluto dos animais atendidos na Animais Centro Veterinário dividido por espécies.



Fonte: Elaborado pela própria autora (2022)

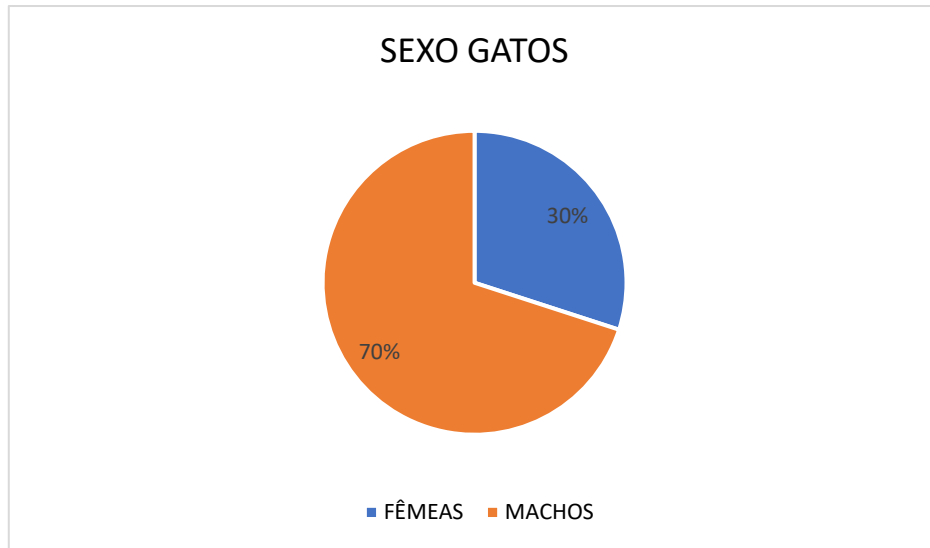
Com relação ao sexo dos animais, para a espécie canina (*Canis lupus*) constatou-se uma maior ocorrência de fêmeas, representando o número total de 23 cadelas (59%), consequentemente, o total de machos desta espécie foi de 16 (41%) (Gráfico 7). Para a espécie felina (*Felis catus*), observou-se o contrário, sendo que 70% dos animais eram machos, este era o sexo de maior prevalência dentre os felinos (Gráfico 8).

Gráfico 7. Percentual do número absoluto de cães dividido por sexo.



Fonte: Elaborado pela própria autora (2022)

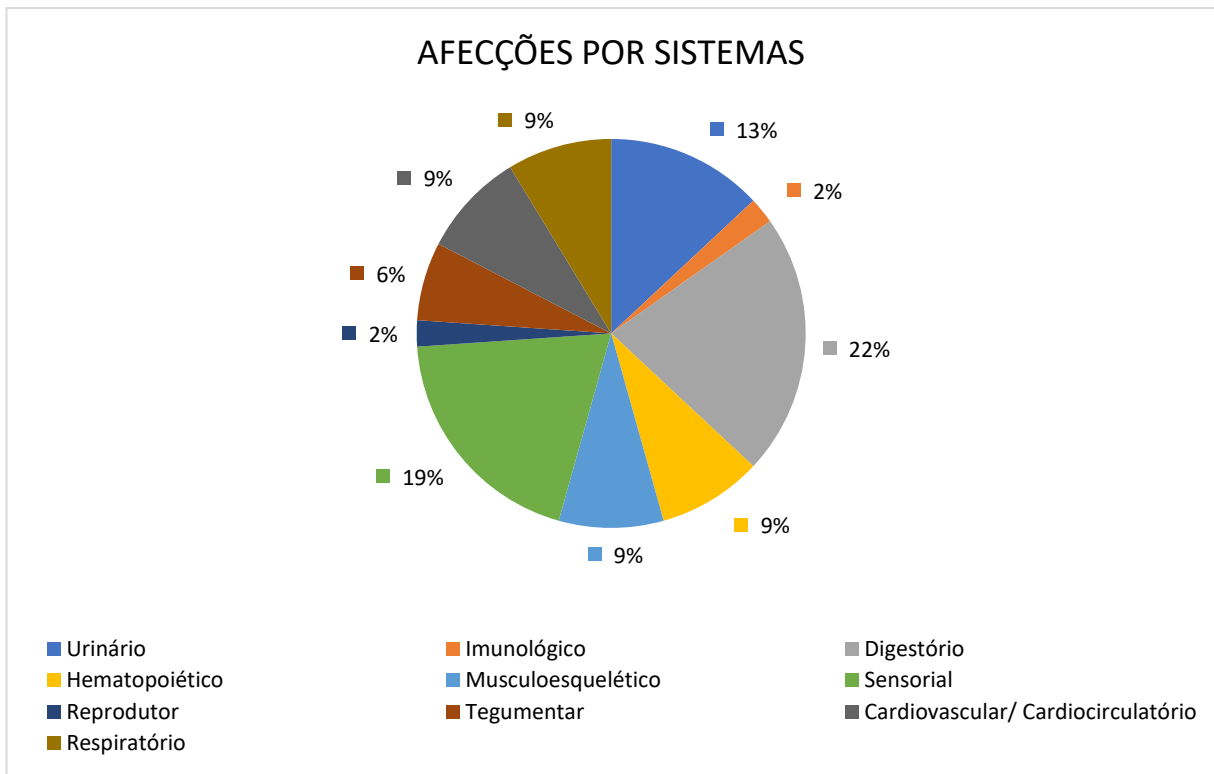
Gráfico 8. Percentual do número absoluto de gatos dividido por sexo.



Fonte: Elaborado pela própria autora (2022)

No que se concerne às afecções observadas dos atendimentos realizados nos cães, constatou-se uma maior ocorrência de doenças relacionadas ao sistema digestório (22%), seguido de alterações dos sistemas sensorial (19%) e urinário (13%) (Gráfico 9).

Gráfico 9. Percentual do número absoluto de afecções dídas por sistema acometido nos cães.



Fonte: Elaborado pela própria autora (2022)

As doenças acometidas pelos cães foram listadas e estão dispostas na tabela 3.

Tabela 3. Afecções por sistema acometido dos cães atendidos durante o estágio obrigatório.

Sistema	Afecção	Afetados*
Digestório	Colangite	1
	Gastroenterite	3
	Gastroenterite hemorrágica	1
	Congestão hepática secundária à ICC	1
	Lesão hepática (Intoxicação farmacológica)	2
	Gastrite	2
Hematopoiético	Leishmaniose Visceral Canina	3
	Erliquiose	1
Musculoesquelético	Artrite	1
	Neoplasia articular	1
	Displasia coxofemoral	1
	Doença articular degenerativa	1
Ocular	Úlcera de córnea	2
	Uveíte	1
	Protusão ocular por trauma	2
	Leucoma superficial puntiforme	1
	Glaucoma	1
	Luxação de cristalino	1
	Leucoma cicatricial	1
Reprodutor	Carcinoma mamário	1
Tegumentar	Abcesso cutâneo	1
	Miíase	1
	Otite	1
Cardiovascular/ Cardiocirculatório	Sepse	2
	Endocardiose	1
	Insuficiência cardiopatia congestiva	1
Imunológico	Acidente ofídico	1
Urinário	Doença renal crônica	1
	Injúria renal aguda	1
	Cistite	1
	Pielonefrite	1
	Urolitíase	2
Respiratório	Hérnia diafragmática	1
	Síndrome braquicefálica	1
	Nódulo pulmonar	1
Total		45

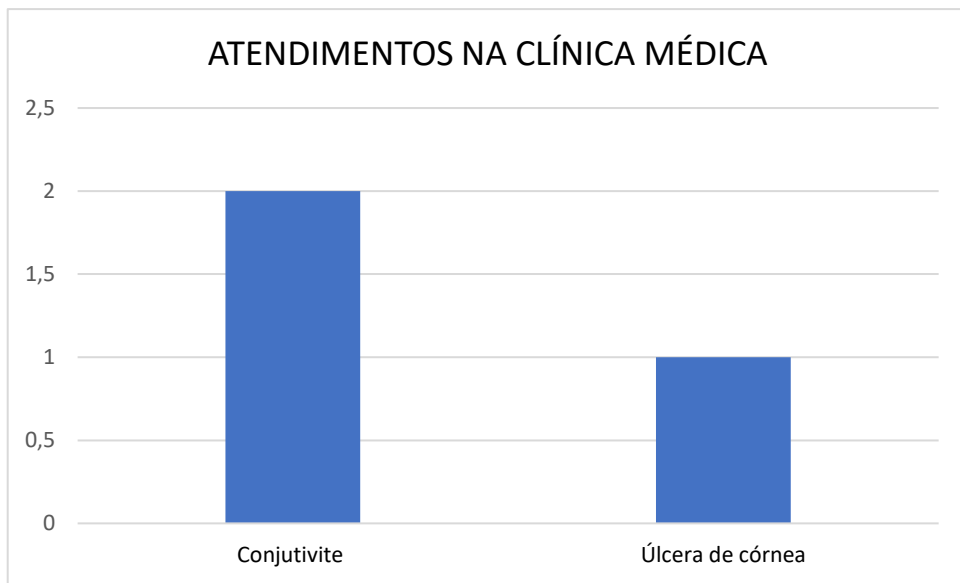
*Alguns cães atendidos apresentaram mais de uma doença.

Fonte: Prontuários da Animais Centro Veterinário (2022)

Em contrapartida, os felinos representaram uma menor casuística clínica, onde dos 11 gatos acompanhados, apenas 3 (27%) foram atendidos na clínica médica, sendo os demais (73%) atendidos no setor de clínica cirúrgica.

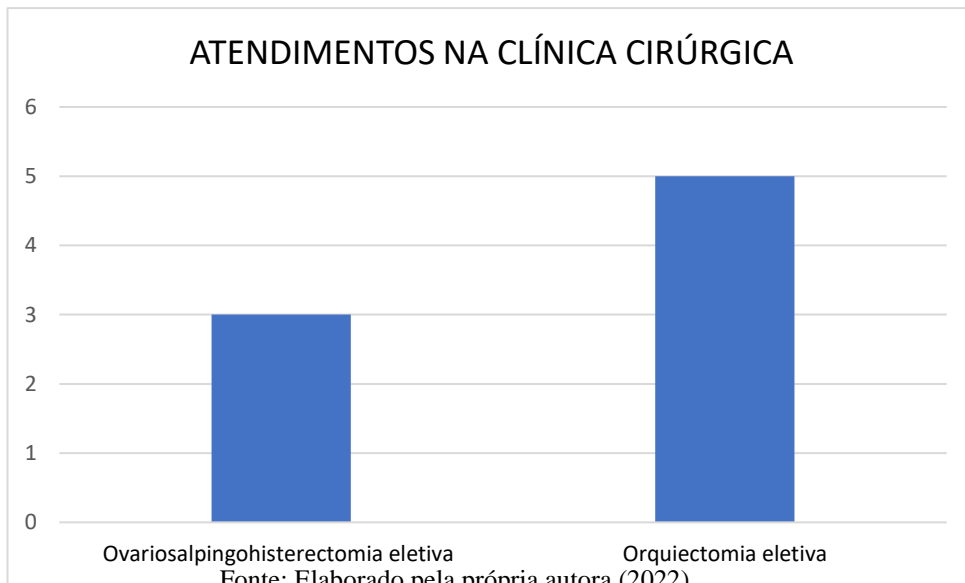
Dentre estes animais, a casuística total dos atendimentos acompanhados na clínica médica foi de afecções oftalmológicas (Gráfico 10). Já no setor cirúrgico, todos os procedimentos realizados foram para o manejo populacional de animais errantes capturados e tutelados por “protetores de animais” (Gráfico 11).

Gráfico 10. Número absoluto de atendimentos realizados na Clínica Médica de Pequenos Animais para a espécie felina discriminado por afecções.



Fonte: Elaborado pela própria autora (2022)

Gráfico 11. Número absoluto dos procedimentos realizados na clínica Cirúrgica de Pequenos Animais para a espécie felina, discriminada por procedimentos.



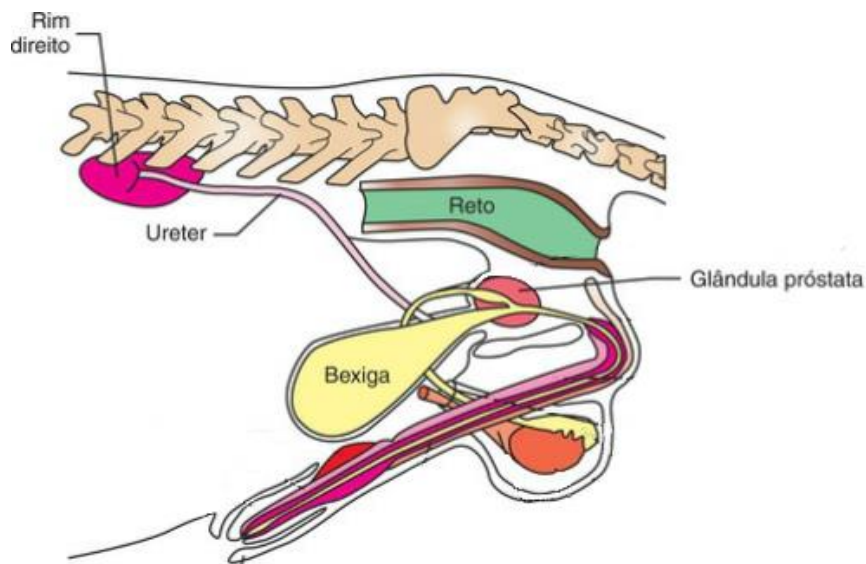
Fonte: Elaborado pela própria autora (2022)

5 Revisão de literatura sobre a hiperplasia prostática benigna em cães (HPB)

5.1. Anatomia, histologia e fisiologia da próstata

Anatomicamente, no cão, a próstata é a principal glândula reprodutiva acessória (PALMIERI et al.,2019), encontrando-se caudalmente ao colo da vesícula urinária e apresentando seu corpo grande e globular que envolve completamente a parte pélvica da uretra (KÖNING; LIEBICH, 2016). Sua localização e tamanho variam de acordo com sua dimensão e idade do animal, respectivamente. Em animais jovens localiza-se na cavidade pélvica, enquanto que em animais adultos é encontrada intra-abdominal (DYCE et al.,2010) (Figura 31).

Figura 31. Localização da glândula prostática no cão.

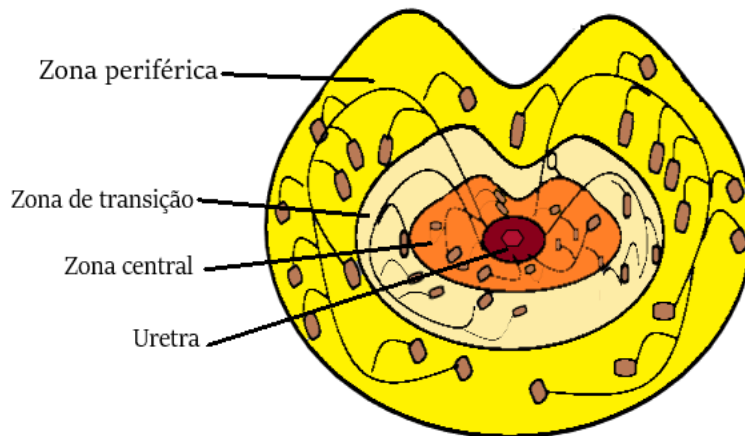


Fonte: Adaptado de Colville e Bassert (2010)

As glândulas da próstata são formadas por um epitélio cuboide ou colunar pseudoestratificado cercados por um estroma fibromuscular, e estão dispostas em três zonas concêntricas: a zona periférica, que constitui 70% do volume da próstata e possui o maior número de glândulas; a zona de transição, que contém o menor número de glândulas dentre as três camadas, entretanto, tem maior importância médica por ser o local onde acredita-se originar a Hiperplasia Prostática Benigna (HPB); e a zona central, que equivale aproximadamente 25% do volume da próstata e está mais próxima da uretra (JUNQUEIRA; CARNEIRO, 2008) (Figura 32). A próstata é envolvida por uma capsula fibroelástica delicada altamente vascularizada, constituída por tecido conjuntivo denso não modelado e rica em músculo liso.

Deste tecido se origina o estroma desta glândula e, portanto, também é formado por tecido conjuntivo denso não modelado, células musculares lisas e fibroblastos (GARTNER; HIATT, 2003).

Figura 32 Desenho esquemático da próstata mostrando a distribuição das glândulas dentre as três zonas



Fonte: Elaborado pela própria autora (2022)

A próstata é uma glândula que possui como função produzir e secretar fluido prostático para auxiliar no transporte e sustentação dos espermatozoides, e tem características andrógeno-dependente (VASQUES et al., 2018). O fluido secretado pelas glândulas da próstata constituem parte do sêmen e sua formação e liberação são reguladas pela ação da di-hidrotestosterona (DHT), um potente andrógeno formado a partir da ação enzimática da 5α -redutase tipo 2 sobre a testosterona circulante (AUMÜLLER, 1983). Ademais, é importante salientar que a enzima 5α -redutase tipo 2 é sintetizada principalmente nas células estromais da próstata, que representam o principal local de atuação (SANTIS et al., 2001) desta enzima.

Ao se ligar aos receptores androgênicos tanto a testosterona quanto a DHT irão desencadear uma sucessão de eventos indispensáveis para a formação de fatores de sinalização que modulam o crescimento, entretanto, a DHT é dez vezes mais potente por se dissociar mais lentamente de seus receptores, promovendo um maior tempo de atuação, propiciando o desenvolvimento e crescimento da próstata (CARSON III ; RITTMASER, 2003).

Hyttel et al. (2012), mostraram que a DHT medeia a diferenciação da próstata fetal e o desenvolvimento da genitália externa masculina. Além disso, na próstata adulta, a DHT estimula o processo de proliferação celular por intermédio da expressão de genes que induzem

a secreção de fatores de crescimento e possui função protetora à apoptose, afetando a atividade do fator de crescimento transformador (TGF) que modula este processo (AUMÜLLER,1983).

Assim, de acordo com Nascimento e Santos (2003), a redução ou crescimento dos componentes glandulares e do estroma deste órgão estão sob influência de alterações na concentração hormonal da testosterona e seu metabólito a di-hidrotestosterona.

5.2. Epidemiologia da HPB

A hiperplasia prostática benigna (HPB) é a afecção prostática mais comum nos cães adultos não castrados, sendo este distúrbio observado principalmente em cães senis. Essa anormalidade caracteriza-se pelo desenvolvimento de um desequilíbrio hormonal, que se estabelece de maneira lenta e progressiva, resultando em um aumento uniforme da glândula prostática (NASCIMENTO; SANTOS, 2003).

Lopes e Volpato (2015) relatam que, embora qualquer raça seja susceptível ao desencadeamento desta afecção, raças de grande porte como Pastor Alemão e Dobermann, apresentam uma prevalência para o desenvolvimento de HPB, entretanto, não há um estudo que estabeleça uma relação causal para este fato.

Em um estudo realizado em cães da raça Beagle, Berry et al. (1986) constataram que o desenvolvimento da HPB está intimamente ligado à idade e com a capacidade testicular de secreção de testosterona, observando maior acometimento em cães que possuíam entre 7 e 9 anos de idade.

Além disso, outros autores também referem a alta probabilidade de desencadeamento da doença em cães inteiros com idade superior a 7 anos (SANTIS et al., 2001; NASCIMENTO; SANTOS, 2003; LOPES; VOLPATO, 2015; VASQUES et al., 2018). Neste contexto, Lopes e Volpato (2015) afirmam que 95% dos cães com 9 anos de idade podem apresentar HPB, porém, a maioria não desenvolverá sinais clínicos relacionados à doença.

Os sinais clínicos são inespecíficos, sendo a doença identificada comumente em achados de necrópsia ou em exames de imagem (VASQUES et al.,2018), já que na maioria das vezes os indivíduos portadores desta afecção não apresentam sinais. Contudo, autores citam que animais que desenvolvem a HPB, frequentemente manifestam como sinais clínicos o achatamento de fezes, constipação e tenesmo. (SANTIS et al.,2001; RENGGLI et al.,2010; VASQUES et al., 2018).

Concomitante, ou não, a estes sinais, em casos de maior gravidade, os animais acometidos apresentam dor abdominal em região hipogástrica, hematuria e disúria, podendo evoluir para sinais de injúria renal, como glomerulonefrite e hidronefrose, uma vez que o aumento do volume do tecido prostático pode comprimir órgãos genitais, como a bexiga e a uretra, dificultando a micção (BERRY et al., 1986).

Ademais, a HPB pode acometer cães adultos e possui uma maior prevalência em cães não castrados (NASCIMENTO; SANTOS, 2003). Um estudo realizado por Shimomura et al (2009), revelou que 100% dos animais avaliados que possuíam idade superior a cinco anos, apresentaram alterações histopatológicas compatíveis com a presença de HPB.

Outros relatos na literatura também apontam a alta prevalência da doença, que acomete, em média, 91,6% dos animais intactos com idade superior a 9 anos (CHRISTENSEN, 2018; VASQUES et al, 2018; SANTIS et al, 2001; RYMAN-TUBB et al, 2022).

Berry et al (1986) encontraram evidências do desenvolvimento da HPB em 56% dos cães necropsiados que possuíam idade entre 4.1 e 5 anos. Além disso, constataram que a partir dos 2 anos de idade, em animais não castrados, a prevalência aumenta linearmente conforme o tempo de vida do animal (Tabela 4).

Tabela 4. Correlação entre a idade do animal e a prevalência de HPB canina, segundo Berry et al (1986).

Idade (anos)	Nº de animais avaliados	Nº total de animais afetados	Total da animais diagnosticados com HPB* (%)
0.1-1.0	25	0	0
1.1-2.0	19	3	16
2.1-3.0	25	8	32
3.1-4.0	21	9	43
4.1-5.0	9	5	56
5.1-6.0	39	34	87
6.1-7.0	18	15	83
7.1-8.0	10	9	90
8.1-9.0	28	27	96
9.1-10+	27	25	93

HPB = Hiperplasia prostática benigna.

Fonte: Adaptado de Berry et al (1986)

Embora seja citado na literatura um maior acometimento desta afecção em cães das raças Beagle, Dobermann e Pastor Alemão (LOPES; VOLPATO, 2015; BERRY et al., 1986), não existem estudos que elucidem a casualidade desta ocorrência, ou que comparem a prevalência desta enfermidade nas raças supracitadas com as demais raças caninas.

A gravidade da HPB é classificada de acordo com os sinais clínicos apresentados pelo animal. Animais que não apresentam sinais clínicos são classificados em grau 1, grau leve da doença, já animais que apresentam concomitantemente perda de peso, tenesmo, disúria, secreção uretral e hematúria, são classificados como pacientes graves, pertencentes ao grau 4 (ZAMBELLI et al., 2012) (Quadro 1).

Quadro 1. Critérios para classificação da gravidade da HPB em cães

Grau	Anorexia	Perda de peso	Disquesia/Tenesmo	Disúria	Secreção uretral	Hematúria
1 (Ausente)	Ausente	Ausente	Ausente	Ausente	Ausente	Ausente
2 (Leve)	Desde 1 dia	Leve	Defecação regular, com tenesmo	Micção com fluxo mais fraco ou interrompido, pode apresentar incontinência urinária	Algumas gotas, com apenas 1 episódio anual, com duração máxima de 7 dias.	Pouca ou nenhuma ocorrência; Urina rosada. 1 episódio por ano; Frequência de até 7 dias.
3 (Moderado)	>1 dia até 1 semana	Moderado	Defecação irregular, com tenesmo	Micção com fluxo muito fraco ou interrompido	Muitas gotas, de 2 a 3 episódios no ano com duração entre 7-15 dias.	Urina com coloração avermelhada fraca; 2-3 episódios por ano; Frequência de 7-15 dias.
4 (Grave)	>1 semana	Acentuada	Apresenta disquesia	Retenção urinária com gotejamento urinário ou incontinência urinária paradoxal	Manchas no chão; >3 episódios no ano; Frequência > 15 dias	Urina avermelhada; > 3 episódios por ano; Frequência > 15 dias.

Fonte: Adaptado de Zambelli (2012).

López et al. (2016) relatam, em seres humanos, que 43% dos homens com mais de 60 anos de idade, diagnosticados com HPB apresentam sinais clínicos relacionados ao sistema urinário. É notória a carência de estudos sobre a prevalência deste sinal clínico em cães portadores desta enfermidade, sugerindo a necessidade de estudos que abordem este aspecto em específico.

5.3. Patogênese da HPB

A etiologia da HPB ainda não foi completamente elucidada, contudo, sugere-se que essa afecção se desenvolva pela contínua ação da DHT sobre a glândula prostática (JOHNSTON et al., 2000; CARSON III; RITTMASER, 2003). Carson III e Rittmaster (2003), explicam que

essa hipótese é sustentada devido a comparação dos níveis circulantes de testosterona e da DHT conforme o envelhecimento do animal. A concentração de testosterona circulante reduz proporcionalmente ao aumento da idade do animal, enquanto os níveis de DHT permanecem constantes. Portanto, estes estudos sugerem que o aumento do efeito da DHT associado a uma diminuição dos efeitos da testosterona podem desencadear uma maior proliferação celular e inibição da apoptose das células estromais e epiteliais da próstata (MCCONNELL, 1991), em animais idosos, favorecendo o desenvolvimento da HPB.

Esse desequilíbrio hormonal causa um alargamento difuso da zona de transição por hipertrofia e hiperplasia das células epiteliais e estromais da próstata (LEVY et al., 2014). Na HPB essa alteração pode se apresentar em duas formas microscópicas distintas: a hiperplasia glandular e a complexa (GULARTE et al., 2018). A hiperplasia glandular apresenta uma proliferação uniforme das estruturas secretoras mantendo a consistência normal da glândula e geralmente é observada em animais de 1 até 6 anos de idade. Por outro lado, a hiperplasia complexa caracteriza-se por um aumento do tecido estromal, observado junto às células epiteliais que vão variar de normais a cuboides não-funcionais a dilatação dos alvéolos císticos, alteração predominantemente observada em animais de 8 e 9 anos de idade (HEDLUND, 2005).

Conforme observado por McConnell e Stoner (2001), à medida que essa disfunção celular progride ocorre um desenvolvimento tecidual excessivo, acarretando o aumento do volume prostático, e em casos mais graves, essa elevação de volume pode causar uma obstrução uretral e/ou do reto, acarretando os sinais clínicos já citados neste trabalho.

5.4. Diagnóstico

Por ser uma afecção assintomática, o diagnóstico, presuntivo ou definitivo, da HPB muitas vezes se dá por associação dos sinais clínicos apresentados – quando presentes – e pela constatação de prostatomegalia através da palpação retal (LOPES; VOLPATO, 2015).

O exame físico por meio da palpação retal permite avaliar a região dorso-caudal da glândula, que em condições normais deve possuir forma bilobular bem definida, onde os lóbulos são separados por um sulco mediano dorsal e o aspecto geral do órgão é simétrico e liso (LÉVY *et al.*, 2014). Embora essa técnica seja de baixo custo e menos invasiva, em alguns casos, como na prostatomegalia leve em que a próstata permanece no canal da pelve ou quando há deslocamento cranial da próstata – comum em raças gigantes – pode não ser muito precisa, não revelando alterações nestes casos ou sendo de difícil realização (SILVA; AQUINO-CORTEZ, 2018). Mukaratirwa e Chitura (2007), defendem que o exame de toque retal possui baixa sensibilidade, assim o diagnóstico da HPB ou de qualquer outra doença prostática deve ser uma

avaliação conjunta entre a palpação retal e outras técnicas de maior sensibilidade como a ultrassonografia, exame citológico ou exame histológico.

Quando aumentada, a próstata dos cães torna-se visível ao exame radiográfico, entretanto, este exame permite apenas a avaliação básica de determinação do tamanho do órgão e seu posicionamento e por isso é considerado um exame de valor limitado para diagnóstico desta afecção (SMITH, 2008).

A ultrassonografia é uma ferramenta muito útil para o diagnóstico de HPB, sendo possível detectar alterações na textura, morfologia e dimensões da próstata através deste método (SILVA; AQUINO-CORTEZ, 2018).

Ainda, o uso da ultrassonografia transretal para diagnóstico e acompanhamento da progressão da doença prostática é descrito por Gadelha et al. (2008), que pontuam em seu trabalho que, embora esse método tenha uma boa eficiência, a variação escassa de diâmetro dos transdutores limita a sua utilização na rotina clínica.

Russo et al. (2012) realizaram um estudo comparativo cujo resultado sugere que a ultrassonografia contrastada possui um valor diagnóstico mais preciso em comparação a ultrassom em modo B, pois possibilita realizar a diferenciação de doenças prostáticas benignas e malignas em cães através da cinética de perfusão vascular do órgão.

A citologia e a histologia são técnicas de diagnóstico consideradas bastante invasivas, e são indicadas quando há suspeitas de problemas mais graves, como por exemplo as formações neoplásicas (LÉVY et al., 2014). Através da citologia é possível realizar uma análise quantitativa e morfológica das células prostáticas, podendo o material biológico observado advir de três métodos de coleta comumente utilizados: citologia aspirativa por agulha fina (CAAF), amostra de sêmen e massagem prostática (SMITH, 2008; GULARTE et al., 2018).

A CAAF deve ser realizada sob orientação ultrassonográfica, podendo ser utilizada tanto para avaliação da celularidade do tecido quanto para cultura microbiana (LÉVY et al., 2014). Para a análise citológica do sêmen, recomenda-se que a coleta ocorra preferencialmente da terceira fração do ejaculado por conter uma maior concentração de fluido prostático. Ocasionalmente observa-se a presença de células epiteliais escamosas, glóbulos vermelhos e brancos nesta fração do ejaculado, desta forma, elevações das concentrações de eritrócitos ou leucócitos indicam hemorragia recente e processo inflamatório respectivamente (SMITH, 2008). Havendo impossibilidade de coleta do sêmen ou suspeita de formações neoplásicas, sugere-se o uso da técnica de massagem prostática, entretanto, para uma coleta adequada, é necessário que o animal esteja devidamente sedado (SILVA; AQUINO-CORTEZ, 2018).

Através do exame histológico é possível avaliar, além das variáveis observadas no exame citológico, a arquitetura tecidual do órgão (SILVA; AQUINO-CORTEZ, 2018; SHIMOMURA et al., 2016). Para Smith (2008), o exame histológico é considerado “padrão ouro” para o diagnóstico da HPB, contudo, devido ao método de coleta ocorrer por meio cirúrgico, a escolha desta técnica deve ocorrer quando os outros métodos menos invasivos não fornecerem um diagnóstico, ou quando exame citológico for inconclusivo.

Alguns biomarcadores séricos são utilizados para avaliação precoce de distúrbios prostáticos na rotina em humanos. Atualmente um dos marcadores mais utilizado é o antígeno prostático específico (PSA). A síntese do PSA nos homens, ocorre exclusivamente nas células epiteliais da próstata, e geralmente são encontrados no soro e no fluido seminal (GULARTE et al., 2018). Em situações anormais onde há alterações na capsula prostática ou formações neoplásicas na próstata, os níveis séricos de PSA se encontrarão elevados, sendo este, portanto, um marcador no diagnóstico de neoplasias e estadiamento tumoral em humanos (VASQUES et al., 2018).

Nos cães o uso do PSA ainda não é indicado como um marcador para diagnóstico, pois embora os níveis séricos elevados deste antígeno possam indicar lesão na próstata, não é possível, através deste marcador, qualificar esta lesão (GULARTE et al., 2018). Segundo Mussel et al. (2010), o uso deste marcador em cães é controverso, uma vez que há poucos estudos que determinem os valores de referência para a espécie.

Para os cães, um marcador biológico útil para avaliação da próstata é a esterase específica prostática canina (CPSE), uma proteína presente no fluido prostático em grande quantidade, sintetizada e secretada exclusivamente na próstata. Por ser andrógeno-dependente sua produção está intimamente ligada às concentrações de testosterona, desta forma se as concentrações de testosterona reduzem a produção desta proteína também é reduzida (AQUINO- CORTEZ et al., 2016; GULARTE et al., 2018). Um estudo realizado por Alonge et al., (2017), sugere que níveis séricos de CPSE maiores que 50 ng/mL em cães assintomáticos indicam alterações prostáticas, sendo um exame útil para triagem destes animais, no entanto, não é específico para HPB, podendo indicar a ocorrência de outras afecções prostáticas como a prostatite bacteriana e o carcinoma prostático, sendo necessário a combinação de outros exames para um diagnóstico preciso.

5.5. Tratamentos

A orquiectomia é o tratamento de eleição para casos de HPB em cães. Essa técnica terapêutica causa a redução de estímulo hormonal resultando na involução da glândula

prostática, observando-se por este método uma redução entre 55% e 81% do volume prostático de 21 a 90 dias após a castração (BRANDÃO et al., 2006).

Embora a orquiectomia apresente resultados satisfatórios no tratamento desta afecção, há outros métodos terapêuticos que podem ser empregados em casos de animais de valor reprodutivo ou que possuam algum fator impeditivo para intervenção cirúrgica (VASQUES et al., 2018; SILVA; AQUINO-CORTEZ, 2018).

A Finasterida é um fármaco que inibe seletivamente a ação da enzima 5 α -redutase tipo 2 e é amplamente utilizado no tratamento de HPB em cães (CHRISTENSEN, 2018). A ação inibitória sobre a 5 α -redutase tipo 2 evita a conversão da testosterona em DHT, conseqüentemente ocorre a redução do tamanho da próstata devido a apoptose (GULARTE et al., 2018; CHRISTENSEN, 2018). Por não ter efeito sobre a testosterona a Finasterida não afeta o comportamento do cão e a espermatogênese, seu uso resulta em uma redução média de 43% do volume prostático após 16 semanas de administração (SIRINARUMITR et al., 2001). O uso deste medicamento é contínuo, sendo a dose clínica indicada de 0,1 a 0,5 mg/kg/q 24h/VO por até 53 semanas, após este período o tratamento pode ser reduzido para a administração a cada 2 ou 3 dias (CHRISTENSEN, 2018).

A toxina botulínica A (TB-A) administrada intraprostaticamente em cães durante 16 semanas demonstrou a redução de 29% do parênquima prostático, sendo um método terapêutico efetivo e sem efeitos colaterais, indicado principalmente para animais destinados à reprodução (MOSTACHIO et al., 2008).

O acetato de osaterona (Ypozane®, Virbac) é um esteroide com efeito inibidor da captação de testosterona nas células da próstata, ocasionando a redução dos níveis de DHT, resultando na redução da próstata. Este medicamento deve ser administrado diariamente com doses entre 0,25 a 0,5 mg/kg/VO, e a involução máxima da próstata pode ser observada 2 semanas após do início da terapia (RENGGLI et al., 2010). Segundo Christensen (2018), este fármaco é comercializado na França e está disponível apenas em alguns países da União Europeia.

6. RELATO DE CASO

Este relato descreve o caso clínico de um animal idoso com diagnóstico de cistite leve tendo como diagnóstico presuntivo associado a causa primária a hiperplasia prostática benigna.

A escolha deste caso se deu por se tratar de uma afecção silenciosa, que pode ser subdiagnosticada devido aos sinais clínicos estarem geralmente associados ao trato urinário inferior ou ao trato gastrointestinal. Desta forma, para que haja suspeita da presença desta enfermidade, o médico veterinário deve associar outros fatores, além dos sinais clínicos apresentados pelo animal, tais como idade, porte e fertilidade.

O objetivo central deste trabalho é relatar o atendimento de um cão, realizado no dia 22/03/2022 na CVU-UFNT, que apresentou sinais clínicos e laboratoriais compatíveis com as enfermidades supracitadas, correlacionando as informações obtidas com os estudos descritos na literatura, elucidando as possíveis causas do desenvolvimento desta doença, bem como diagnóstico e seus possíveis tratamentos.

6.1. Anamnese

Um cão macho, não castrado, sem raça definida, com 9 anos de idade e pesando 16,850 kg, foi submetido a atendimento clínico na CVU-UFNT no dia 22/03/2022. Como queixa principal o tutor refere a presença esporádica de uma secreção sanguinolenta excretada pelo pênis, que persistia por aproximadamente 3 meses, apresentando maior intensidade na semana anterior à data da consulta.

6.1.1. História médica recente

O Responsável informou que o animal apresentou, nos 7 dias anteriores ao atendimento, além da presença de gotejamento de sangue pela uretra, urina com coloração alaranjada, observando um aumento da frequência de micção e redução do volume urinário. Não observando nenhuma outra sintomatologia nos demais sistemas, negou a presença recente de ectoparasitas, referindo normodipsia, normoquezia e ausência de episódios eméticos ou episódios de cansaço repentino.

Além disso, de acordo com o relato do tutor foram administrados antibióticos ao paciente durante 7 dias, de maneira empírica, não sendo esclarecido qual o fármaco

administrado ou sua posologia, não observando melhora no quadro clínico após a administração medicamentosa.

Ademais, quando questionado sobre o manejo do animal, foi relatado que o mesmo se alimentava diariamente de ração seca granel e esporadicamente de carnes vermelhas cozidas. O responsável também relata que tanto as vacinações de rotina quanto a administração de anti-helmínticos encontravam-se em atraso. Em relação aos contactantes, relatou-se que o mesmo convive com mais 3 animais hígidos, sendo um cão e 2 gatos, que convivem em ambiente domiciliar restrito.

6.1.2. História médica pregressa

O Tutor relatou que, há aproximadamente 1 ano e 6 meses, o cão já havia apresentado os mesmos sintomas, quando foi diagnosticado com cistite, procedendo o tratamento com antibióticos por 7 dias. O mesmo não soube fornecer informações a respeito tanto dos fármacos administrados quanto de suas posologias

O Responsável alegou que houve recidiva dos sinais clínicos após o tratamento, no entanto, ele não soube informar a frequência ou duração desta ocorrência. Nega atendimento veterinário durante este período.

6.2. Exame físico

Durante o exame físico o paciente demonstrou-se alerta, hidratado, com postura normal, score corporal dentro da normalidade, pelos limpos e brilhantes sem presença de ectoparasitas. Todos os parâmetros vitais avaliados apresentaram-se dentro da normalidade, sendo a frequência cardíaca de 140 batimentos por minuto, frequência respiratória de 68 movimentos por minuto, temperatura retal de 39° C, tempo de preenchimento capilar de 2 segundos, mucosas normocoradas, sem alterações na ausculta cardiopulmonar.

Durante a palpação abdominal notou-se uma maior sensibilidade à dor na região mesogástrica e hipogástrica, com distensão da vesícula urinária. Ainda, ao avaliar a mucosa peniana, notou-se que ela se apresentava congesta no ápice da glândula, próximo ao óstio uretral externo, sugerindo um processo inflamatório ou infeccioso local.

6.2.1. Suspeitas clínicas

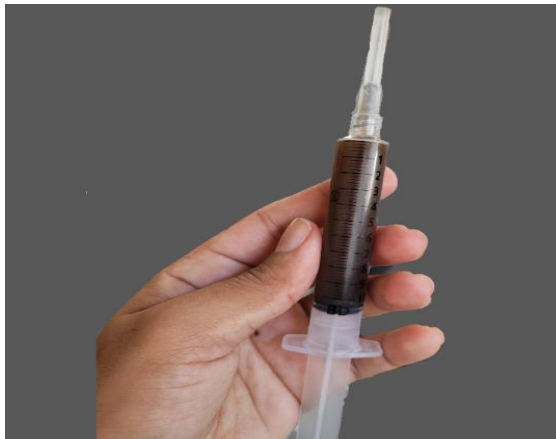Por meio das informações obtidas através da anamnese e do exame físico, suspeitou-se de cistite, urolitíase e uretrite, já que os sinais relatados são comuns nestas enfermidades.

6.2.2. Exames complementares

De acordo com as suspeitas clínicas foram solicitados como exames complementares hemograma, perfil bioquímico [ureia, creatinina, fosfatase alcalina (FA) e alanina aminotransferase (ALT)] e exame de imagem ultrassonográfico da região abdominal.

O método de coleta da urina realizado foi selecionado de acordo com as apresentações clínicas do paciente, optando-se por tanto, por cateterismo, uma vez que o animal apresentava dor à palpação abdominal e extensa distensão da vesícula urinária. Não houve intercorrências durante a coleta da amostra, observando-se urina de aspecto turvo, odor *sui generis* e coloração amarronzada (Figura 33).

Figura 33. Amostra de urina coletada de aspecto turvo e coloração amarronzada



Fonte: Arquivo pessoal (2022)

Após a coleta dos materiais biológicos para análises laboratoriais, o tutor foi orientado a realizar retorno após os resultados dos exames complementares solicitados para dar continuidade ao atendimento. Ademais, foram receitados¹ Amoxicilina + Clavulanato de

¹ Os medicamentos foram receitados como tratamento causal presuntivo baseando-se nas evidências clínica do paciente.

Potássio² 400 mg/5mL suspensão oral, 20 mg/kg (VO/BID) durante 7 dias e Meloxicam 2 mg, comprimido, 0,1 mg/kg (VO, SID) durante 5 dias.

6.3. Resultado dos exames complementares.

6.3.1. Hemograma

Não houve alterações nos parâmetros clínicos e morfológicos para a espécie.

6.3.2. Perfil bioquímico

Não houve alterações nos parâmetros clínicos para a espécie.

6.3.3. Urinálise

Na urinálise foi possível avaliar uma elevada densidade urinária (>1.060), moderada proteinúria (+++), moderada hematúria (++) , presença de cilindros granuloso, cristais amorfo e fosfato triplo, bacteriúria e aumento da relação entre proteína e creatinina urinária (1,26) (Quadro 2).

Quadro 2. Resultados e valores de referência da urinálise realizados em um cão, 9 anos, macho, no dia 22/03/2022.

(Continua)

URINÁLISE	
Análise física (amostra)	Valores de referência
Volume: 10mL	Variável
Cor: Castanho	Amarelo
Aspecto: Turva	Límpido
Densidade: >1.060	1.020 a 1.045 (cães)
Análise química	
pH: 6,5	5,0 a 7,0
Nitrito: Negativo	Negativo
Proteínas: +++	Negativo
Glicose: Negativo	Negativo
Cetonas: Negativo	Negativo
Bilirrubina: Negativo	Traços
Sangue: ++	Negativo
Sedimentoscopia	
Hemácias: Campos repletos	01 a 05/ campo 40x
Leucócitos: 20 por campo	01 a 05/ campo 40x
Células: ausentes	Negativo
Cilindros: Granulosos (+ -)	Negativo
Cristais: Fosfatos amorfo (+) e Fosfato triplo (+)	Negativo
Bactérias: campos repletos	Negativo
Filamento de muco: ausentes	Negativo

² Clavulin®²

(Conclusão)

Relação Proteína/Creatinina urinária	
P.U: 373 mg/dL C.U: 296,3 mg/dL	
RP:C: 1,26	Cães: < 0.20 não proteinúrico 0.2 a 0.5 proteinúrico limítrofe >0.5 proteinúrico

P.U. = Proteína urinária; C.U. = Creatinina urinária; RP:C: Relação proteína creatinina urinária.

Fonte: Adaptado de Laboratório Veterinário Animale, Araguaína – TO (2022)

6.3.4. Ultrassonografia abdominal

Com o exame ultrassonográfico abdominal, realizado no dia 30/03/2022, detectou-se um espessamento discreto das paredes da vesícula urinária (0,25 cm de diâmetro) e em seu interior, embora estivesse pouco repleta, havia conteúdo heterogêneo sugerindo a presença de sedimentos.

Os rins apresentavam-se tópicos e simétricos com contorno e ecogenicidade da região medular normais, evidenciando uma discreta perda da relação corticomedular, sem evidência de dilatação de pelves e nefrolitíase. O baço apresentava um discreto aumento em suas dimensões, mantendo o contorno e ecogenicidade preservada. Não foi evidenciado nenhuma alteração significativa no fígado e no trato gastrointestinal.

A próstata encontrava-se com contornos irregulares, dimensões aumentadas e parênquima heterogêneo (5,87 cm em eixo craniocaudal x 2,9 cm em eixo laterolateral). Observou-se também aumento de linfonodos inguinais. Os testículos não apresentaram nenhuma alteração visível ao exame de imagem.

A impressão diagnóstica evidenciou, portanto, esplenomegalia, linfadenomegalia abdominal e alterações sugestivas de cistite leve e hiperplasia prostática benigna.

6.4. Retorno e tratamento

No dia 1º/04/2022, ocorreu o retorno onde foram elucidados os resultados dos exames realizados dando prosseguimento ao tratamento. Ao exame físico o animal apresentava desconforto à palpação abdominal na região hipogástrica, não sendo observado outras alterações. O tutor relatou que o animal apresentou melhoras quanto a micção, informando que o aspecto, o volume e a frequência urinária estavam normais, não observando mais a presença de sangue na região do pênis há 11 dias. Informou também que estava administrando as

medicações prescritas na consulta anterior e o animal não apresentou nenhuma reação adversa aos fármacos.

Os resultados dos exames complementares foram esclarecidos ao tutor, expondo além da necessidade de realizar a biópsia como exame complementar para diagnóstico definitivo da HPB, a relevância da orquiectomia para melhora do quadro clínico do animal. Por motivos pessoais, o tutor optou por não realizar a biópsia e proceder com a orquiectomia dentro de 15 dias.

Por este motivo, como tratamento provisório foi prescrito Finasterida comprimido, 0,3 mg/kg (VO, SID) durante 15 dias, com intuito de promover a redução do volume prostático até a data agendada para intervenção cirúrgica de orquiectomia terapêutica (16/04/2022). Por motivos desconhecidos o tutor não compareceu na data agendada e as tentativas de contato não foram bem-sucedidas.

No dia 27/05/2022 o tutor retornou a CVU-UFNT para avaliação e agendamento do procedimento cirúrgico (orquiectomia), sendo encaminhado para clínica cirúrgica da CVU-UFNT, que procedeu com a coleta de sangue para exames pré-operatório (hemograma e perfil bioquímico). Foi realizada uma nova anamnese, onde o tutor relatou a ausência de novos episódios de hematúria ou alterações na micção quanto a frequência, coloração e aspecto, referindo também, normoquezia e normodipsia, não apresentando alterações ao exame físico.

Os resultados dos exames complementares foram satisfatórios onde todos os parâmetros avaliados mantiveram-se dentro do intervalo de referência. Assim sendo, a orquiectomia foi realizada no dia 01/06/2022, não havendo complicações cirúrgicas ou anestésicas.

Nesta mesma data foi realizado um novo exame de imagem ultrassonográfica da região da próstata e vesícula urinária. As imagens obtidas demonstraram que as paredes da vesícula urinária persistiam espessas e havia a presença de conteúdo heterogêneo o interior deste órgão, já a próstata, apresentou uma redução de 0,79 cm no eixo craniocaudal e um aumento de 1,26 cm no eixo laterolateral (Tabela 5).

Tabela 5. Valores comparativos referentes ao tamanho e volume da glândula prostática de um cão, 9 anos, mensuradas através do exame ultrassonográfico, antes e após a administração de Finasterida.

Eixo	Data 1 (29/03/2022)	Data 2 (01/06/2022)	Variação
Craniocaudal	5,87 cm	5,08 cm	↓ 0,79 cm
Laterolateral	2,9 cm	4,16 cm	↑ 1,26 cm

↓= Redução; ↑= Aumento.

Fonte: Prontuário CVU-UFNT (2022)

Dadas as informações, pressupõe-se que o prognóstico para este casos seja favorável, e o retorno para reavaliação das dimensões da próstata e das condições clínicas e morfológicas do trato urinário inferior foram agendadas para 30 dias após a data da orquiectomia (01/07/2022), não havendo, portanto, tempo hábil para descrição da progressão do caso clínico neste relatório.

Nesse sentido, a discussão deste caso se dá acerca do diagnostico presuntivo de hiperplasia prostática benigna como causa primária à cistite.

7. DISCUSSÃO

A infecção da vesícula urinária pode ocorrer de forma secundária a qualquer doença que resulte em seu esvaziamento insuficiente (RIBEIRO, 2011). O aumento do volume residual de urina predispõe a uma ineficiente remoção das bactérias presentes e não aderidas do trato urinário inferior, beneficiando a colonização bacteriana, predispondo o organismo a infecções (VASCONCELLOS, 2012).

Os sinais clínicos relacionados à infecção do trato urinário inferior (ITUI) incluem urina com aparência anormal (hematúria e turbidez), disúria, estranguria, polaciúria e, com menor frequência, incontinência urinária (RIBEIRO, 2011). Exceto a incontinência urinária, todos os sinais clínicos associados à ITUI foram observados e relatados como queixa principal durante o atendimento do paciente canino deste relato, justificando a suspeita clínica inicial de cistite ou urolitíase.

De acordo com Berry et al (1986), mais de 80% dos cães sexualmente intactos com idade superior a 5 anos apresentam evidências de HPB. O paciente referido neste trabalho possuía 9 anos e não era castrado, fatores epidemiológicos favoráveis para o desenvolvimento desta afecção. Além disso, os sinais clínicos apresentados pelo paciente corroboram com a classificação de grau 4 da HBP descrita por Zambelli et al. (2012), grau moderado da doença, onde o animal apresenta mais de um episódio anual de hematúria e/ou secreção sanguinolenta uretral com frequência entre 7 a 15 dias.

Hedlund (2005) elucida que a próstata cresce de forma centrífuga, e por isso é mais comum observar sinais clínicos relacionadas à obstrução do colón (tenesmo, constipação e alteração da forma fecal) do que sinais clínicos relacionados à obstrução uretral. Peculiarmente, no presente caso, não foi relatado nenhuma alteração quanto a defecação do animal, sendo referido pelo tutor normoquezia. Esse fator pode estar associado à cistite recorrente por obstrução do fluxo urinário devido ao crescimento anormal da próstata. Segundo relato do tutor, os quadros de cistite recidivantes persistiam há aproximadamente 1 ano e 6 meses, e comumente observava-se um comportamento anormal de micção (aumento na frequência urinária e redução do volume). A vesícula urinária quando excessivamente dilatada pode se deslocar até a região mesogástrica (DYCE, 2010), concomitante a esse deslocamento vesical, altera-se a topografia habitual da próstata (JUNIOR, 2006), fazendo com que permaneça na região púbica, assim em

casos em que há o crescimento prostático pode de fato não ocorrer a compressão intestinal, não havendo alterações na defecação.

Em casos mais graves onde há maior cronicidade da HPB, o crescimento da glândula prostática pode comprimir o canal uretral e dificultar a eliminação da urina, que começa a se acumular na vesícula urinária, formando um ambiente que favorece a colonização bacteriana, causando a cistite (VASQUES et al., 2018). Nos cães machos, o diâmetro do canal uretral é pequeno, e esse fator favorece o desenvolvimento de afecções obstrutivas causada por pequenos cálculos, que são formados por diversas causas, dentre elas as infecções do trato urinário inferior (RICK et al., 2017). Na espécie humana, em homens, a presença de cristais de fosfato triplo, podem ser encontrados em urina normal ou em condições patológicas associadas a cistite crônica e hiperplasia da próstata (MUNDT; SHANAHAN, 2012), no entanto, na medicina veterinária não há relatos na literatura associando este achado ao desenvolvimento da HPB. Para o presente caso, a presença de sedimentos na vesícula urinária, somados à cristalúria e aumento da densidade urinária, podem sugerir a formação de microcálculos pela precipitação de cristais na luz uretral, que junto ao crescimento anormal da próstata, podem ter contribuído no processo obstrutivo da uretra, favorecendo o desenvolvimento da cistite.

Durante o exame físico o paciente apresentou dor à palpação abdominal, distensão da vesícula urinária e congestão da mucosa peniana, no ápice da glândula próximo ao óstio uretral, esses achados corroboram para suspeita clínica de cistite, obstrução por urolitíase ou estenose uretral devido a HPB (WINTER et al., 2006; SENA 2021). Desta forma, para avaliação do trato urinário, solicitou-se a urinálise, perfil bioquímico e hemograma.

A próstata é melhor examinada pela palpação retal e abdominal simultaneamente, onde a mão que palpa o abdômen caudal avalia os aspectos craniais da glândula e empurra para o canal pélvico para melhor palpação pelo reto (BARSANTI; FINCO, 1986). Em casos mais avançados de HPB, a próstata se encontrará cranialmente no abdômen, impossibilitando a palpação retal (CHRISTENSEN, 2018). Nestes casos, se não houver a possibilidade de empurrar a próstata de volta para pelve, preconiza-se avaliar as dimensões e morfologia da próstata por métodos ultrassonográficos (GULARTE et al., 2018). No presente relato, além de apresentar um deslocamento cranial da vesícula urinária e conseqüentemente da próstata, o animal também demonstrou dor intensa à palpação abdominal. Por esse motivo, optou-se por não realizar a palpação retal e solicitar a ultrassom abdominal para avaliação clínica e possível diagnóstico.

Inicialmente, devido a apresentação clínica do paciente, foram prescritos antibiótico e anti-inflamatório, Clavulin® e Meloxicam, respectivamente. A Amoxicilina associada ao Clavulanato de Potássio é um antibiótico de amplo espectro, que possui como princípio ativo a associação da Amoxicilina com Clavulanato de Potássio, agindo contra bactérias gram-negativas e gram-positivas (VIANA, 2007). O Meloxicam é um anti-inflamatório não esteroideal que age inibindo a síntese de prostaglandinas, e possui também efeito analgésico (TILLEY e JUNIOR, 2014). A melhora dos sinais clínicos do animal, relacionados ao quadro de cistite, observado após a administração destes fármacos pode estar associado à ação bactericida do antibiótico sobre as bactérias que causavam a cistite, e também, ao efeito redutor do processo inflamatório induzido pelo meloxicam.

No primeiro exame ultrassonográfico foram evidenciadas imagens compatíveis com cistite leve e aumento prostático sugestivo de HPB. A identificação imagiológica de cistite e concomitante HPB é comumente observada, já que o crescimento prostático pode acarretar, em casos mais graves, na obstrução uretral e predispor o paciente a desenvolver os sinais clínicos relacionados ao sistema urinário (ZAMBIELLI et al., 2012).

No perfil bioquímico constatou-se normalidade em todos os parâmetros avaliados (ALT, FA, GGT, Ureia e Creatinina), esse fato corrobora para o diagnóstico de cistite e HPB, visto que comumente nenhuma destas afecções causam alterações nestes parâmetros (VASCONCELLOS, 2012; LOPES; VOLPATO, 2015). Semelhantemente, o hemograma não apresentou nenhuma alteração, e embora a urinálise tenha apontado bacteriúria e leucocitúria, no exame hematológico nenhuma evidência de resposta infecciosa ou inflamação foi constatada.

Pode se pressupor que a bacteriúria identificada na urinálise pode estar relacionado ao método de coleta (cateterismo), e o processo infeccioso estar localizado na uretra peniana e não na vesícula urinária como suspeitava-se. Vasconcellos (2012), relata que o método mais fidedigno de se constatar uma infecção na vesícula urinária é realizando a coleta de urina por cistocentese, contudo, esta técnica de coleta não é indicada quando se suspeita de neoplasias ou distensão intensa da vesícula urinária (MASCENA, 2020). Desta forma, como não havia informações suficientes sobre a causa do quadro clínico de hematúria do paciente, por segurança, optou-se por prosseguir a coleta de urina por cateterismo.

Outras alterações foram apontadas pelo resultado da urinálise, tais como proteinúria, presença de cilindros granulosos e cristais, elevada densidade urinária, além do aumento da relação proteína/creatinina urinária. Essas alterações são sugestivas de doença renal crônica grau I (KOGIKA et al.,2015). Normalmente, o animal irá apresentar azotemia quando houver uma perda funcional de 75% dos néfrons, contudo, a urinálise aponta alterações a nível renal sem que seja necessária essa grande quantidade de massa afuncional (FETTMAN e REBAR, 2006). O quadro de cistite recidivantes sem tratamento adequado do paciente, como o do presente relato, pode levar às disfunções renais, ora por processo infeccioso ascendente, ora por diminuição do débito urinário e repleção vesical (SAPIN, 2016).

Em algumas situações, a proteinúria pode indicar lesão glomerular e a presença de cilindros granulosos podem confirmar essa suspeita, bem como a cronicidade da lesão (FETTMAN e REBAR, 2006). Essas alterações foram apresentadas na urinálise do paciente, e possivelmente esse fato está relacionado com a discreta perda da relação córtico-medular do rim evidenciada no ultrassom (KOGIKA,2017).

No entanto, é possível que a moderada proteinúria apresentada não tenha origem apenas renal como também uretral ou vesical, isso porque, em casos de HPB ocorre a secreção sanguinolenta pela uretra podendo ser secretada junto com a urina (ZAMBELLI,2012), e em casos de cistite recorrente pode haver comprometimento da mucosa do trato urinário, decorrente do processo inflamatório em curso, acarretando hematúria (KOGIKA,2017).

O tratamento mais eficiente para redução do volume prostático em casos de HPB em cães é a orquiectomia (GULARTE et al., 2018). Havendo algum impeditivo para realização deste procedimento, pode ser recomendado outros métodos alternativos que visem a redução do tamanho da próstata, geralmente para esses casos, preconiza-se administração da Finasterida (SILVA; AQUINO-CORTEZ,2018).

Sirinarumitr et al. (2001) relatam que os efeitos da Finasterida sob a glândula prostática são observados de 16 a 21 semanas após o início do tratamento, onde pode ocorrer uma redução média de 50% do volume prostático. Evidentemente, o período prescrito para tratamento com a Finasterida no presente relato (15 dias) foi insuficiente para que houvesse efeito redutor sob a glândula prostática. Os achados ultrassonográficos após esse período corroboram com essa hipótese, pois observou-se um aumento de 1,26 cm no eixo laterolateral da próstata, comparado ao volume evidenciado no primeiro exame ultrassonográfico.

Por questões particulares do tutor, a orquiectomia foi realizada após 3 meses da consulta inicial, além disso, na consulta pré-operatória e na data de intervenção cirúrgica não foi relatado nenhuma alteração na micção ou defecação. Contudo, poderia haver controvérsias no estado clínico do paciente quanto à apresentação de distúrbios genitourinário ou intestinais, já que o tutor informou não ter observado com frequência o comportamento do animal após a última consulta.

De acordo com Brandão et al. (2006), cães com HPB submetidos à orquiectomia podem apresentar redução de 50% do volume prostático 15 dias após o procedimento cirúrgico, podendo reduzir em até 80% após 90 dias da castração. Para avaliação da eficácia terapêutica é necessário que a próstata seja avaliada e mensurada por métodos ultrassonográficos dentro destes períodos (15 dias e 90 dias) (BRANDÃO et al., 2006). A avaliação ultrassonográfica e laboratorial do sistema urinário, 21 dias após a castração, pode servir como diagnóstico causal da cistite recorrente apresentada pelo animal, uma vez que ocorre a redução da próstata e concomitantemente a descompressão da uretra prostática, propiciando o esvaziamento normal da vesícula urinária (SILVA; AQUINO-CORTEZ, 2018). No presente relato, não foi possível acompanhar a progressão clínica deste paciente devido à finalização do estágio obrigatório e do prazo para retorno do paciente.

Por ser uma afecção silenciosa e sem sinais clínicos específicos (SILVA; AQUINO-CORTEZ, 2018), a HPB deve ser um diagnóstico diferencial para doenças do trato urinário quando se avalia um paciente canino, sexualmente intacto e com idade maior que 5 anos, tendo em vista que há evidências de HPB em 87% dos cães a partir desta idade (CHRISTENSEN, 2018). Ademais, a HPB é uma das afecções prostáticas mais comum em cães não castrados, sendo de extrema importância considerar a epidemiologia desta doença na rotina da clínica médica de pequenos animais.

8. CONSIDERAÇÕES FINAIS

O estágio curricular obrigatório proporciona uma vivência clínica veterinária essencial para formação de futuros médicos veterinários. Oportunizando a aplicação dos conhecimentos teóricos e práticos adquiridos ao longo do curso, além de adquirir novas experiências na rotina clínica sob orientação dos profissionais da área.

A experiência adquirida no caso aqui relatado alerta para a alta prevalência da doença, demonstrando a necessidade de incluir a palpação retal como exame físico de rotina em pacientes predispostos ao desenvolvimento de HPB.

O estudo aprofundado sobre a HPB também revelou a necessidade de estudos que elucidem a prevalência dos sinais clínicos – mesmo que inespecíficos – dos pacientes diagnosticados com esta afecção, colaborando com a comunidade científica quanto á epidemiologia da doença e para que possa auxiliar o médico veterinário quanto aos diagnósticos diferenciais para afecções geniturinária e intestinais em cães machos.

Infelizmente, não foi possível acompanhar a progressão ou resolução total do caso clínico, no entanto, o prognóstico é favorável, já que na literatura é descrita a redução da próstata após orquiectomia em 80% dos casos. Ademais, para este caso, é necessário também prosseguir com a avaliação do sistema urinário, visto que o animal apresentou alterações compatíveis com doença renal crônica.

9. REFERÊNCIAS BIBLIOGRÁFICAS

ALONGE, S. *et al.* Canine prostate specific esterase (CPSE) as an useful biomarker in preventive screening programme of canine prostate: CPSE threshold value assessment and its correlation with ultrasonographic prostatic abnormalities in asymptomatic dogs. **Reproduction in Domestic Animals**, Bari, Itlay, ano 2018, ed. 53, p. 359-364, 7 set. 2017. DOI <https://doi.org/10.1111/rda.13113>. Disponível em: <<https://onlinelibrary.wiley.com/doi/10.1111/rda.13113>> Acesso em: 20 jun. 2022.

AQUINO-CORTEZ, Annice et al. Proteins of the canine seminal plasma. **Ciência Rural**, Santa Maria, v. 46, ed. 5, p. 901- 908, 2016. DOI <https://doi.org/10.1590/0103-8478cr20150972>.

AUMÜLLER, Gerhard. Morphologic and Endocrine Aspects of Prostatic Function. **The Prostate**, [s. l.], v. 4, ed. 2, p. 195-214, 1983. DOI <https://doi.org/10.1002/pros.2990040210>. Disponível em: <<https://onlinelibrary.wiley.com/doi/epdf/10.1002/pros.2990040210>>. Acesso em: 28 abr. 2022.

BARSANTI, Jeanne A; FINCO, Delmar R. Canine Prostatic Diseases. **Reproduction and Periparturient Care**, Athens, Georgia, v. 16, ed. 3, p. 587-599, 1986.

BERRY, Stephen J *et al.* Development of Canine Benign Prostatic Hyperplasia With Age. **The Prostate**, Los Angeles, CA, v. 9, ed. 4, p. 363-373, 1986. DOI <https://doi.org/10.1002/pros.2990090406>. Disponível em: <<https://onlinelibrary.wiley.com/doi/10.1002/pros.2990090406>>. Acesso em: 2 maio 2022.

BRANDÃO, C.V.S. *et al.* Orquiectomia para a redução do volume prostático. Estudo experimental em cães. **Archives of veterinary science**.v.11, n.2, p.7-9, 2006.

CARSON III, Culley; RITTMASER, Roger. THE ROLE OF DIHYDROTESTOSTERONE IN BENIGN PROSTATIC HYPERPLASIA. **Urology**, [s. l.], v. 61, ed. 4, p. 2-7, 1 abr. 2003. DOI [https://doi.org/10.1016/S0090-4295\(03\)00045-1](https://doi.org/10.1016/S0090-4295(03)00045-1). Disponível em: <[https://www.goldjournal.net/article/S0090-4295\(03\)00045-1/fulltext](https://www.goldjournal.net/article/S0090-4295(03)00045-1/fulltext)>. Acesso em: 1 maio 2022.

CHRISTENSEN, Bruce W. Canine Prostate Disease. **Veterinary Clinics: Small Animal Practice: Small Animal Theriogenology**, [s. l.], v. 48, ed. 4, p. 497-742, 2018. DOI <https://doi.org/10.1016/j.cvsm.2018.02.012>. Disponível em: <[https://www.vetsmall.theclinics.com/article/S0195-5616\(18\)30031-7/fulltext#relatedArticles](https://www.vetsmall.theclinics.com/article/S0195-5616(18)30031-7/fulltext#relatedArticles)>. Acesso em: 2 maio 2022.

DYCE, K.M et al. II Cães e Gatos: A Pelve e os Órgãos Reprodutivos de Cães e Gatos. In: DYCE, K.M et al. **Tratado de Anatomia Veterinária**. 4. ed. Rio de Janeiro: Elsevier, 2010. cap. 15, p. 467-468. ISBN: 978-85-352-3672-9. E-book.

FETTMAN, M. J; REBAR, A. Bioquímica Clínica Aplicada aos Principais Animais Domésticos: Avaliação Laboratorial da Função Renal. In: THRALL, M. A *et al.* **Hematologia e Bioquímica Clínica Veterinária**. São Paulo: Roca, 2006. cap. 4, p. 285-309. ISBN 978-85-7241-668-9.

GADELHA, C.R.F. *et al.* Mensuração ultra-sonográfica e física da próstata canina. **Ciência Animal**, v.18, n.2, p.51-56, 2008

GARTNER, Leslie P; HIATT, James L. Sistema Reprodutor Masculino: Glândulas genitais acessórias. *In:* GARTNER, Leslie P; HIATT, James L. **Tratado de histologia em cores**. 2. ed. Rio de Janeiro: Guanabara Koogan, 2003. cap. 21, p. 414-415. ISBN 85-277-0813-2.

GULARTE, Fernanda Camila da Silva *et al.* Hiperplasia Prostática Benigna em Cães: uma revisão. **Rev. Bras. Reprod. Anim**, Belo Horizonte, v. 42, ed. 2, p. 43-51, 2018.

HEDLUND, Cheryl S. Cirurgia dos Sistemas Reprodutivo e Genital: Cirurgia do Trato Reprodutivo Masculino. *In:* FOSSUM, Theresa Welch *et al.* **Cirurgia de Pequenos Animais**. 2. ed. São Paulo: Roca, 2005. cap. 28, p. 648-650. ISBN 85-7241-564-5.

HYTTEL, Poul *et al.* Desenvolvimento dos órgãos genitais do macho e da fêmea: Sistema de ductos sexuais dos machos. *In:* HYTTEL, Poul *et al.* **Embriologia veterinária**. Rio de Janeiro: Elsevier, 2012. cap. 15, p. 271-272. ISBN 978-85-3525195-1. *E-book*

JOHNSTON, S.D *et al.* Prostatic disorders in the dog. **Animal Reproduction Science**, St Paul/ USA, v. 60-61, p. 405-415, 2000.

JUNIOR, Raul Martins. **Padronização das Medidas da Próstata de Cães de Diferentes Pesos e Idades Pelo Exame Ultra-sonográfico**. Orientador: Prof. Dr. Franklin de Almeida Sterman. 2006. 85 f. Dissertação (Pós graduação) - Universidade de São Paulo, São Paulo, 2006.

JUNQUEIRA, Luiz C; CARNEIRO, José. Aparelho Reprodutor Masculino: Glândulas acessórias. *In:* JUNQUEIRA, Luiz C; CARNEIRO, José. **Histologia Básica: Texto/ atlas**. 11. ed. Rio de Janeiro: Guanabara Koogan, 2008. cap. 21, p. 426-428. ISBN 978-85-277-1402-0.

KOGIKA, M.M *et al.* Doença Renal Crônica: Diagnóstico. *In:* JERICÓ, Marcia Marques *et al.* **Medicina Interna de Cães e Gatos**. 1. ed. Rio de Janeiro: Roca, 2015. cap. 159, p. 4194-4220. ISBN 978-85-277-2666-5.

KÖNIG, Horst Erich; LIEBICH, Hans-Georg. Sistema Urinário. *In:* KÖNIG, Horst Erich; LIEBICH, Hans-Georg. **Anatomia dos Animais Domésticos: Texto e Atlas Colorido**. 6. ed. Porto Alegre: Artmed, 2016. cap. 9, p. 409- 412. ISBN 978-85-8271-300-6

LÉVY, X *et al.* Diagnosis of common prostatic conditions in dogs: an update. **Reprod. Domest Anim**, [s. l.], v. 49, ed. 2, p. 50-57, 21 jun. 2022. DOI: <https://doi.org/10.1111/rda.12296>

LOPES, Maria Denise; VOLPATO, Rodrigo. Principais Doenças do Trato Reprodutivo de Cães: Doenças prostáticas. *In:* JERICÓ, Marcia Marques *et al.* **Medicina Interna de Cães e Gatos**. 1. ed. Rio de Janeiro: Roca, 2015. cap. 176, p. 4776-4781. ISBN 978-85-277-2666-5.

LÓPEZ, V.M Carrero *et al.* Hiperplasia prostática benigna y síntomas del tracto urinario inferior. Revisión de las evidencias actuales. **Actas Urológicas Españolas**, [s. l.], v. 41, ed. 5, p. 288-294, 2016.

MASCENA, D.Y. L. **Achados Imaginológicos E Clínico-Patológicos De Carcinoma De Células Transicionais Em Trígono Vesical De Um Cão – Relato De Caso**. 2020. 40 p. TCC (Graduação em Medicina Veterinária) - Universidade Federal Da Paraíba, Areia/ PB, 2020.

MCCONNELL, Jhon D. The Pathophysiology of Benign Prostatic Hyperplasia. **Journal of Andrology**, Dallas, Texas, v. 12, ed. 6, p. 356-363, 1991.

MCCONNELL, John D; STONER, Elizabeth. 5 α -REDUCTASE INHIBITORS. **ADVANCES IN PROTEIN CHEMISTRY**, Dallas, Texas, v. 56, p. 143-180, 21 jun. 2022.

MOSTACHIO, Giuliano Queiroz. **Estudo Comparativo Entre A Administração De Toxina Botulínica “A” E A Orquiectomia No Tratamento Da Hiperplasia Prostática Benigna Do Cão**. Orientador: Prof. Dr. Wilter Ricardo Russiano Vicente. 2008. 107 f. Dissertação (Mestre em Cirurgia Veterinária) - Universidade Estadual Paulista “Júlio De Mesquita Filho, Jaboticabal/ SP. 2008.

MUKARATIRWA, S; CHITURA, T. Canine subclinical prostatic disease: histological prevalence and validity of digital rectal examination as a screening test. **Journal of the South African Veterinary Association**, [s. l.], v. 78, ed. 2, p. 66-68, 2007.

MUNDT, Lilian A; SHANAHAN, Kristy. Exame microscópico do sedimento urinário: Cristais. In: MUNDT, Lilian A; SHANAHAN, Kristy. **Exame de urina e de fluidos corporais de Graff**. 2. ed. Porto Alegre: Artmed, 2012. cap. 5, p. 76-80. ISBN 978-85-363-2690-0.

MUSSEL, Ceres et al. Métodos de diagnóstico para detecção de prostatopatias caninas. **Ciência Rural**, Santa Maria, ano 2010, v. 40, n. 12, p. 2616-2622, 2010. DOI <https://doi.org/10.1590/S0103-84782010001200029>

NASCIMENTO, Ernane Fagundes; SANTOS, Renato de Lima. Patolo do Sistema Genital Masculino: Patologia das glândulas sexuais acessórias. In: NASCIMENTO, Ernane Fagundes; SANTOS, Renato de Lima. **Patologia da Reprodução dos Animais Domésticos**. 2. ed. Rio de Janeiro: Guanabara Koogan, 2003. cap. 11, p. 113-115. ISBN 85-277-0774-8.

PALMIERI, C *et al.* Histopathological Terminology Standards for the Reporting of Prostatic Epithelial Lesions in Dogs. **Journal of comparative pathology: Neoplastic disease: Review article**, Baltimore, USA, v. 171, p. 30-37, 2019. DOI <https://doi.org/10.1016/j.jcpa.2019.07.005>. Disponível em: <<https://www.sciencedirect.com/science/article/abs/pii/S0021997519301537?via%3Dihub>> Acesso em: 2 maio 2022.

RENGGLI, M *et al.* Benigne Prostatahyperplasie: Therapiemöglichkeiten beim Hund. **Schweizer Archiv für Tierheilkunde**, [s. l.], v. 152, ed. 6, p. 279-284, 2013. DOI <https://doi.org/10.1024/0036-7281/a000065>.

RICK, Gabriel Woermann *et al.* Urolitíase em cães e gatos. **Pubvet**, [s. l.], v. 11, ed. 7, p. 705-714, 2017.

RIBEIRO, N.A.S. Infecção do trato urinário inferior em cães: Revisão de literatura. **Revista de Educação Continuada em Medicina Veterinária e Zootecnia do CRMV-SP**, São Paulo, v. 9, ed. 1, p. 38-41, 2011

RUSSO, M *et al.* B-mode and contrast-enhanced ultrasonographic findings in canine prostatic disorders. **Reprod Domest Anim.**, [s. l.], v. 47, ed. 6, p. 238-242, 2012. DOI: <https://doi.org/10.1111/rda.12059>

RYMAN-TUBB, Toby *et al.* Comparative pathology of dog and human prostate cancer. **Veterinary Medicine and Science**, [s. l.], v. 8, ed. 1, p. 110-120, 2021. DOI 10.1002/vms3.642. Disponível em: <<https://pubmed.ncbi.nlm.nih.gov/34628719/>>. Acesso em: 4 maio 2022.

SANTIS, Giovana Vingeter Di *et al.* Aspectos clínicos e morfológicos das alterações prostáticas em cães. **Revista de educação continuada: CRMV-SP**, São Paulo, v. 4, ed. 2, p. 46-52, 2001. DOI <https://doi.org/10.36440/recmvz.v4i2.3318>. Disponível em: <<https://www.revistamvez-crmvsp.com.br/index.php/recmvz/article/view/3318>>. Acesso em: 10 maio 2022

SAPIN, C. F. **Patologias do sistema urinário de cães e gatos**. 2016. 73 p. Dissertação (Pós graduação) - Universidade Federal De Pelotas, Pelotas, 2016.

SENA, Milena Lima Ribeiro. **Aspectos Anatomopatológicos De Urolitíase Vesical Associado A Hiperplasia Prostática Em Um Cão: Relato De Caso**. Orientador: Prof.a Dra. Gisele de Castro Menezes. 2021. 33 f. TCC (Graduação em Medicina Veterinária) - Universidade Federal Da Paraíba, Areia, 2021

SHIMOMURA, Juliana Zanini *et al.* HIPERPLASIA PROSTÁTICA BENIGNA NO CÃO: COMPARAÇÃO ENTRE MÉTODOS DIAGNÓSTICOS. **Veterinária e Zootecnia**, São Paulo, v. 16, ed. 1, p. 117-126, 2009.

SILVA, Jéssica Kariza Martins ; AQUINO-CORTEZ, Anicce. HIPERPLASIA PROSTÁTICA BENIGNA EM CÃES. **Ciência Animal**, Ceára, Brasil, ano 2018, v. 28, ed. 2, p.84-96, 2018.

SIRINARUMITR, Kaitkanoke *et al.* Effects of finasteride on size of the prostate gland and semen quality in dogs with benign prostatic hypertrophy. **Journal of the American Veterinary Medical Association**, [s. l.], v. 218, ed. 8, p. 1275-1280, 15 abr. 2001. DOI <https://doi.org/10.2460/javma.2001.218.1275>.

SMTIH, J. Canine prostatic disease: a review of anatomy, pathology, diagnosis, and treatment. **Theriogenology**, [s. l.], v. 70, ed. 3, p. 375-383, 2008. DOI: <https://doi.org/10.1016/j.theriogenology.2008.04.039>

TILLEY, Larry P; JUNIOR, Francis W.K S. **Consulta Veterinária em 5 Minutos: Espécie Caninas e Felinas**. 5. ed. São Paulo: Manole, 2014. p 1415. ISBN 8520434622.

VASCONCELLOS, Amanda Leal. **Diagnóstico De Cistite Em Cães – Contribuição Dos Métodos De Avaliação**. Orientador: Prof.^a Dr.^a Marileda Bonafim Carvalho. 2012. 71 f. Dissertação (Mestre em Clínica médica) - Universidade Estadual Paulista “Julio De Mesquita Filho” Faculdade De Ciências Agrárias E Veterinárias, Jaboticabal, 2012.

VASQUES, Gabriela Maria Benedett *et al.* Principais exames diagnósticos nas doenças prostáticas em cães: Revisão. **Journal of Veterinary Science and Public Health**, [s. l.], v. 5, ed. 2, p. 231-250, 19 jul. 2018. DOI: <http://dx.doi.org/10.4025/revcivet.v5i2.41718>.

VIANA, Fernando A Bretas. **Guia Terapêutico Veterinário**. 2. ed. Minas Gerais: CEM, 2007. 463 p. ISBN 8589634035.

WINTER, Matthew D *et al.* IMAGING DIAGNOSIS—URINARY OBSTRUCTION SECONDARY TO PROSTATIC LYMPHOMA IN A YOUNG DOG. **Veterinary Radiology & Ultrasound**, [s. l.], v. 47, ed. 6, p. 597-601, 2006.

ZAMBELLI, D *et al.* Validation of a Model to Develop a Symptom Index for Benign Prostatic Hyperplasia in Dogs. **Reproduction in Domestic Animals**, Italia, v. 47, ed. 6, p. 229-231, 2012.